REVISTA DECANA DE LA ESPECIALIDAD

# TOKO-GINECOLOGÍA PRÁCTICA

Año LXXI
723

Julio - Agosto 2012

## EDITORIAL

**Endometriosis: Un reto constante**
Hernández Gutiérrez A.

## REVISIÓN

**Androgénos y Cáncer de Mama**
González López A. Sánchez Hipolito L., Alpuente A. Haya J.

**Enfermedad Trofoblástica Gestacional: Comportamiento en Nuestro Medio Actual**
Guzmán M., Nieto A., Cano A., Martínez N., Zapico A.

## ARTÍCULO ORIGINAL

**Validez del PET TC en el diagnóstico del cáncer de ovario**
Garrido R.A., López de la Manzanara C.A., Sánchez Hidalgo L., Martín Francisco C.

## CASO CLÍNICO

**Patología Endometrial en la Postmenopausia. Posible Origen: Tumores de células de la Granulosa**
Marcos V., Guzmán M., Couso A., Cano A., Martínez N., Herón S., Zapico A

## TRIBUNA HUMANÍSTICA

**Patobiografia obstétrica de Isabel La Católica y comentarios medicos a sus enfermedades y su muerte**
Cruz y Hermida J.

Revista de Formación Continuada. Fundada en 1936 por el Sr. F. García Sicilia y el Dr. F. Luque Beltrán. Es propiedad de los profesores Bajo Arenas y Cruz y Hermida.

# TOKO-GINECOLOGÍA PRÁCTICA

DIRIGIDA A:
Especialistas en Ginecología y Obstetricia.

INDEXADA EN:
IME, EMBASE/Excerpta Medica, Bibliomed, Embase Alert, Biosis, Sedbase

CORRESPONDENCIA CIENTÍFICA Y CRÍTICA DE LIBROS:
Hospital Universitario Santa Cristina
Cátedra de Obstetricia y Ginecología
1ª planta. Edificio A.
C/ Maestro Vives, 2
28009 Madrid

Correo electrónico:
tokoginecologia@gmail.com

Perioricidad:
6 números al año

Disponible en Internet:
www.tokoginecologia.org

EDICIÓN
EDITORIAL Equium
Avda. Alfonso XIII, 158 - 28016 Madrid
Telf: 91 353 39 92
Fax: 91 345 13 13

PUBLICIDAD
91 353 39 92
miguel@equium.es

SUSCRIPCIONES
91 353 39 92
tokoginecologia@equium.es

TARIFAS DE SUSCRIPCIÓN ANUAL

| | |
|---|---|
| Profesionales | 52,75€ |
| Instituciones | 81,49€ |
| MIR y estudiantes | 41,55€ |
| IVA incluido. Precios válidos para España | |
| Extranjero (sin IVA) | 91,39€ |

PUBLICACIÓN AUTORIZADA
como soporte válido:
Ref. SVR núm 117-R-CM

ISSN: 0040-8867

DEPÓSITO LEGAL: M. 3.873-1958

# TOKO-GINECOLOGÍA PRÁCTICA


DIRECTOR HONORÍFICO
J. Cruz y Hermida

DIRECTOR CIENTÍFICO
J. M. Bajo Arenas

EDITOR ASOCIADO
I. Zapardiel Gutiérrez

SECRETARIO DE REDACCIÓN
F. J. Haya Palazuelos

COMITE CIENTÍFICO

Acién Álvarez, P.
Álvarez de los Heros, J.I.
Balagueró Lladó, L.
Balasch Cortina, J
Barri Ragué, P. N.
Barrio Fernández, P. del
Becerro de Bengoa, C.
Bonilla Musoles, F.
Bruna Catalan, I.
Castelo-Branco, C.
Carrasco Rico, S.
Carreras Moratonas, E.
Cabero Roura, A.
Comino Delgado, R.
Cortés Bordoy, J.
Criado Enciso, F.
Cristóbal García, I.
Cuadros López, J.L.
Díaz Recasens, J.
Ezcurdia Gurpegui, M.
Espuña Pons, M.
Ferrer Barriendos, J.
Florido Navío, J.
Fuente Pérez, P. de la
Fuente Ciruela, P. de la
Fuente Valero, J. de la
García Hernández, J. A.
González González, A.
Hernández Aguado, J.J.
Huertas Fernández, M.A.
Iglesias Guiu, J.
Lailla Vicens, J. M.
Lanchares Pérez, J. L.
Lazon Lacruz, R.
López García,G.
López de la Osa, E.
Manzanera Bueno, G.
Martínez Pérez, O.
Martínez-Astorquiza, T.
Miguel Sesmero, J. R. de
Montoya Videsa, L.
Novo Domínguez, A.
Palcios Gil-Antuñano, S.
Pérez - López, F. R.
Pérez-Medina, T.
Sabatel López, R.
Sánchez Borrego, R.
San Frutos Llorente, L.
Tejerizo López, L. C.
Troyanno Luque, J.
Usandizaga Calpasoro, M.
Usandizaga Elio, R.
Vidart Aragón, J. A.
Xercavins Montosa, J.
Zamarriego Crespo, J.

COMITÉ CIENTÍFICO DE HONOR

Abad Martínez, L.
Berzosa González, J.
Cabero Roura, L.
Dexeus Trías de Bes, J.M.
Dexeus Trías de Bes, S.
Escudero Fernández, M.
Fabre González, E.
Fernández Villoria, E.
Garzón Sánchez, J.M.
González Gómez, F.
Parrilla Paricio, J. J.
Usandizaga Beguiristain, J. A.

# SUMARIO

AÑO LXXI ✦ JULIO - AGOSTO 2012 ✦ NÚMERO 723

EDITORIAL

**Endometriosis: Un reto constante**
Hernández Gutiérrez A.

REVISIÓN

**Androgénos y Cáncer de Mama**
González López A. Sánchez Hipolito L., Alpuente A. Haya J. ..... 71

**Enfermedad Trofoblástica Gestacional: Comportamiento en Nuestro Medio Actual**
Guzmán M., Nieto A., Cano A., Martínez N., Zapico A. ..... 77

ARTÍCULO ORIGINAL

**Validez del PET TC en el diagnóstico del cáncer de ovario**
Garrido R.A., López de la Manzanara C.A., Sánchez Hidalgo L., Martín Francisco C. ..... 81

CASO CLÍNICO

**Patología Endometrial en la Postmenopausia. Posible Origen: Tumores de células de la Granulosa**
Marcos V., Guzmán M., Couso A., Cano A., Martínez N., Herón S., Zapico A ..... 87

TRIBUNA HUMANÍSTICA

**Patobiografia obstétrica de Isabel La Católica y comentarios medicos a sus enfermedades y su muerte**
Cruz y Hermida J. ..... 91

# CONTENTS

AÑO LXXI ✦ JULY - AUGUST 2012 ✦ NÚMERO 723

EDITORIAL

**Endometriosis: A constant challenge**
Hernández Gutiérrez A.

REVIEW ARTICLES

**Androgens and Breast Cancer**
González López A. Sánchez Hipolito L., Alpuente A. Haya J. ..... 71

**Gestational Trophoblastic Disease: Actual Behavior In Our Environment**
Guzmán M., Nieto A., Cano A., Martínez N., Zapico A. ..... 77

ORIGINAL ARTICLE

**Validity of PET CT in the diagnosis of ovarian cancer**
Garrido R.A., López de la Manzanara C.A., Sánchez Hidalgo L., Martín Francisco C. ..... 81

CASOS CLÍNICOS

**Postmenopausal Endometrial Pathology. Possible Origin: Tumor Granulosa Cell**
Marcos V., Guzmán M., Couso A., Cano A., Martínez N., Herón S., Zapico A. ..... 87

HUMANISTIC PLATFORM

**Obstetric pathobiography Isabella the Catholic comments and physicians to their illnesses and death**
Cruz y Hermida J. ..... 91

# NORMAS PARA LA PUBLICACIÓN DE TRABAJOS

Los manuscritos enviados a TOKO-GINECOLOGIA PRÁCTICA deben hacer referencia a aspectos novedosos de la especialidad de Obstetricia y Ginecología y especialidades adyacentes que puedan suscitar el interés científico de los lectores. Pueden incluirse aspectos de la anatomía, fisiológia, patología clínica (diagnóstica o terapeútica), epidemiología, estadística, análisis de costes, cirugía siempre dentro de la índole gineco-obstétrica.

Como **normas generales**, todos los manuscritos deberán presentarse en formato electrónico, confeccionados con el editor de textos Word (.doc), con espaciado 1,5 líneas, tamaño de letra 12 puntos tipo Arial o Times New Roman, y todos los márgenes de 3 cms. en los 4 bordes de la página. Todas las páginas del manuscrito deberán ir numeradas en su ángulo superior derecho.
Todos los trabajos se estructurarán de la siguiente forma:

- 1ª Página: Título, Title (en inglés), Autores (primer apellido y nombre) separados por comas y con un máximo de 5 en cualquier tipo de artículo (a partir de 5 no se incluirán en la publicación), Filiación (centro de trabajo de los autores), Correspondencia (dirección completa y persona de correspondencia incluyendo un email válido que será el que se use para la comunicación con el comité editorial de la revista). Por último se debe indica el TIPO de articulo (ver tipos más abajo).

- 2ª Página: Resumen (máximo 200 palabras, será claro y conciso. No se emplearán citas bibliográficas ni abraviaturas.), Palabras clave (mínimo 3 y separadas por puntos), Abstract (en inglés) y Key words (en inglés).

- 3ª Página: Comienzo del cuerpo del artículo

Los trabajos deben contener material original, aunque se contemple la posibilidad de reproducción de aquellos que, aún habiendo sido publicados en libros, revistas, congresos, etc., por su calidad y específico interés merezcan se recogidos en la Revista, siempre y cuando los autores obtengan el permiso escrito de quién posea el *Copyright*.

Los trabajos serán enviados por correo electrónico a **tokoginecologia@gmail.com** , que acusará el recibo del artículo para su valoración editorial. Tras la recepción, se comunicará la aceptación o rechazo del mismo al autor de correspondencia por email, así como los potenciales cambio o correcciones a realizar si fuese menester.En caso de aceptación en un tiempo adecuado se le enviará al mismo autor las galeradas del artículo para su corrección y subsanación de errores, que deberá realizar en 48 horas, antes de la impresión del mismo.

**Tipos de artículos**

- ORIGINALES: El resumen y abstract se dividirá en los siguientes apartados: Objetivos, Material y Métodos, Resultados y Conclusiones. El texto se dividirá en las siguientes: Introducción (Exposición de los objetivos de la investigación y la literatura al respecto, es una puesta al día del tema investigado), Material y Métodos (describir el tipo de estudio, pacientes, metodología empleada, el material y el análisis estadístico de los datos), Resultados (describir objetivamente los resultados obtenidos), Discusión (se debe comentar los resultados y relacionarlo con el estado del arte, explicar los por qué y llegar a conclusiones que respondan a los objetivos planteados inicialmente. No dar conclusiones no respaldadas por los resultados. Proponga recomendaciones o alternativas. Máximo 2500 palabras.

- REVISIONES: El resumen no es necesario que tenga estructura determinada, si bien puede estructurarse como un original. Del mismo modo el cuerpo del artículo en caso de ser una revisión sistemática irá estructurado como un original y en caso de ser una revisión de un tema concreto narrativa se estructurará como convenga al autor siempre con Introducción al inicio y Conclusiones o Discusión al Final. La intención es realizar una puesta al dia de un tema determinado, con cierto carácter didáctico. Máximo 4000 palabras.

# NORMAS PARA LA PUBLICACIÓN DE TRABAJOS

- CASOS CLÍNICOS: El resumen no tendrá estructura determinada. El artículo se estructurará del siguiente modo: Introducción, Caso Clínico (descripción concisa del caso), Discusión. Además debe contener entre 1-4 figuras que ilustren el caso. Máximo 1500 palabras.

- TRIBUNA HUMANISTICA: Se admitirán trabajos y ensayos, dentro de un contexto histórico, filosófico, social antropológico, artístico, etc., relacionado singularmente con las disciplinas obstétrico-ginecológicas, con la intención de enriquecer culturalmente las páginas de la revista. Máximo 3000 palabras.

**Agradecimientos**

Se colocarán tras la Discusión, al acabar el cuerpo del texto. Aquí se deben incluir a las personas que han colaborado en algún aspecto del trabajo pero no en la redacción del manuscrito.

**Bibliografía**

Seguirán las **Normas de Vancouver** para las citas. Las referencias en el texto se colocarán con números arábigos entre paréntesis y por orden de aparición. Sirvan los ejemplos siguientes:

a) Revista, artículo ordinario:
De Maria AN, Vismara LA, Millar RR, Neumann A, Mason DT. Unusual echographic manifestations of right and left Heratmyxomas. Am J Med 1975;59:713-8.
Las abreviaturas de la revistas seguirán las características del Index Medicus.

b) Libros:
Feigenbaum H. Echocardiography. 2ª Ed. Filadelfia: Lea and Febiger, 1976:447-59

**Tablas y Figuras**

Se añadirán a continuación de la Bibliografía empezando una página nueva. En cada página se colocará una Tabla o Figura con su respectivo pie de Tabla o Figura, numerados según el orden de aparición en el texto (que es obligatorio) e indentificando las abreviaturas empleadas en las Tablas o las Figuras.
En caso de que la calidad o tamaño de las figuras haga que el manuscrito ocupe demasiado espacio para ser enviado por email, podrán enviarse las Figuras en archivos independientes, permaneciendo los pies de figuras en el manuscrito principal.
Deben tener una calidad suficiente para poder verse con claridad una vez impresas. Los formatos admitidos para las fotos son JPG (preferible) o GIF. Si es conveniente se puede añadir a la figura una flecha para indicar un aspecto relevante de la imagen.

Quienes deseen que las ilustraciones de sus trabajos se impriman a color (en condiciones normales se imprimirán en escala de grises), una vez aceptado el artículo, deberán ponerse en contacto con la Editorial para presupuestar el cargo que ello conlleva.

Todos los artículos aceptados quedan como propiedad permanente de TOKO-GINECOLOGÍA PRÁCTICA y no podrán se reproducidos total o parcialmente, sin permiso de la Editorial de la Revista. El autor cede, una vez aceptado su trabajo, los derechos de reproducción, distribución, traducción y comunicación pública de su trabajo, en todas aquellas modalidades audiovisuales e infomáticas, cualquiera que se au soporte, hoy existen y que puedan creaese en el futuro.

# EDITORIAL

## ENDOMETRIOSIS: UN RETO CONSTANTE

Desde que en 1860, el alemán Carl Von Rokitansky hiciera una descripción detallada de lo que ahora conocemos como endometriosis, y que, en 1922 Sampson describiese la endometriosis del septo rectovaginal, hasta nuestros días, la evolución ha sido sorprendente.

Así, en la década de los 70, la endometriosis mínima y moderada se trataba con destrucción mediante calor (monopolar o bipolar) y el tratamiento para la endometriosis severa era la castración quirúrgica de la mujer (histerectomía y doble anexectomía). Durante este período, se daba importancia a la endometriosis ovárica, y sobre todo desde el punto de vista de la infertilidad, pero casi no se conocía el concepto de endometriosis profunda.

En la década de los 80, se utiliza la clasificación de la AFS para el diagnóstico de la enfermedad, comienzan las técnicas microquirúrgicas de laparoscopia, y es, a finales de esta década (1986-87) cuando aparecen los conceptos de endometriosis peritoneal pigmentada atípica. Respecto a la endometriosis más grave, hasta aquí, hablábamos de pelvis congelada por endometriosis o Douglas ocluido 100%, sin ser capaces de diferenciar claramente si era debido a cuadros adherenciales severos secundarios a la enfermedad y/o había implantes endometriósicos.

Es a partir de la década de los 90 cuando se produce un cambio radical en el conocimiento de la enfermedad, dado que se estudia de forma más significativa la endometriosis profunda, como entidad diferente a la ovárica y peritoneal, no sólo basándose en descripciones histológicas como describía Sampson en 1922, sino reconociendo la localización y topografía de los focos. Así, Nisolle y Donnez, en el año 1997 establecen a través de sus publicaciones tres tipos de endometriosis como tres entidades diferentes y definidas.

Es, en el año 2000, hace relativamente poco, cuando de forma definitiva se establece la endometriosis profunda como entidad independiente, con una clasificación quirúrgica también independiente (dividida en tres compartimentos: anterior, posterior y lateral). Múltiples trabajos acerca de los mecanismos biológicos, fisiopatológicos y de manejo y tratamiento de la enfermedad se han descrito, estableciéndose la laparoscopia como gold standard, y las bases de lo que hoy en día se considera tratamiento radical de la endometriosis profunda intentando preservar la fertilidad. Así, sabemos que la endometriosis del tabique rectovaginal es una localización específica y poco frecuente de endometriosis profunda de compartimento posterior. La localización más frecuente en este compartimento posterior es la retrocervical y de los ligamentos úterosacros.

Ser radicales sobre el aparato genital no significa curación de la enfermedad. La histerectomía, si dejamos focos e implantes endometriósicos, no conseguimos grandes mejorías. Si bien, es cierto, que en determinadas circunstancias es necesario la realización de la misma (adenomiosis, miomas). La doble anexectomía tampoco cura los síntomas si no se asocia a extirpación de los focos endometriósicos. Así, pues es imprescindible una adecuada resección y radicalidad de la enfermedad, siempre que se pueda en una sola cirugía, con intención conservadora sobre útero y anejos e intentando restaurar la anatomía normal.

Los parámetros que más afectan a la cirugía son: la localización de las lesiones, características de las pacientes, de la afectación intestinal. Estamos ante cirugías muy complejas, de una enfermedad crónica, invalidante, pero benigna, por lo que hay que sopesar mucho los riesgos de la cirugía y las posibles complicaciones, no sólo orgánicas sino también funcionales. Se requiere un equipo especializado en cirugía laparoscópica compleja, multidisciplinar y con experiencia en el manejo de la misma así como en cirugía oncológica avanzada.

Por ello, se considera que, aunque hemos avanzado en el diagnóstico y tratamiento de la misma, hemos de seguir esforzando nuestro trabajo en muchos otros ámbitos de la enfermedad como sus bases biológicas y fisiopatológica con el fin de intentar lograr un diagnóstico precoz evitando la enfermedad ya establecida.

Dra. Alicia Hernández Gutiérrez
Unidad Endometriosis.
Hospital Universitario La Paz. Madrid

**Revisión**

# Androgénos y Cáncer de Mama

## *Androgens and Breast Cancer*

**González López A., Sánchez Hipólito L., Alpuente A., Haya J.**

Servicio de Ginecología y Obstetricia del Hospital General Universitario de Ciudad Real.

**RESUMEN**

El cáncer de mama es la neoplasia más frecuente en la mujer de países desarrollados y su relación con las hormonas sexuales ha sido ampliamente estudiada.

La evidencia epidemiológica sostiene que el cáncer de mama está incrementado en aquellas mujeres con una exposición mayor a las hormonas sexuales a lo largo de su vida.

Estudios prospectivos concluyen que el riesgo de cáncer de mama se eleva cuando aumentan las concentraciones de los estrógenos, independientemente de su origen, y andrógenos endógenos.

El riesgo de cáncer de mama de las mujeres postmenopáusicas con los valores endógenos de esteroides sexuales más altos duplica el de aquellas con los valores más bajos.

Sin embargo, se desconoce si el factor determinante es la cantidad total de estrógenos y andrógenos, la cantidad de estrógeno sin oposición de la progesterona, la cantidad de estradiol libre, la duración de la exposición, o algún otro factor relacionado con los esteroides sexuales.

**PALABRAS CLAVE**

Cáncer de mama. Andrógenos. Estrógenos. Hormonas sexuales.

**ABSTRACT**

Breast cancer is the most common malignancy in women in developed countries and their relationship with sex hormones has been widely studied.

Epidemiological evidence argues that breast cancer is increased in women with a higher exposure to sex hormones throughout life.

Studies conclude that the risk of breast cancer rises with increasing concentrations of all estrogens, regardless of their origin, and endogenous androgens.

The risks of breast cancer in postmenopausal women with endogenous sex steroid values higher double that of those with the lowest values.

However, it is unknown whether the important factor determining the total amount of estrogen and androgen, the amount of estrogen unopposed by progesterone, estradiol the amount of free, duration of exposure or some other factor related to sex steroids.

**KEYWORDS**

Breast cancer. Androgens. Estrogens. Sex hormones.

CORRESPONDENCIA:

**Dra. Ana González López;**
Servicio de Ginecología y Obstetricia del Hospital General Universitario de Ciudad Real
C/ Obispo Torija S/N, 13005 Ciudad Real
E-mail: ana02m@hotmail.com

**INTRODUCCIÓN**

Los andrógenos tienen importantes efectos fisiológicos en la mujer. Los receptores androgénicos se encuentran en muchos tejidos (incluido la mama, hueso y cerebro), lo que indica el importante papel que juegan los andrógenos y sus metabolitos en la normal homeostasis de estos tejidos y su implicación en ciertas patologías como la osteoporosis, pérdida de líbido, trastornos del humor y deterioro cognitivo entre otros, cuando existe insuficiencia de testosterona, especialmente a partir de la postmenopausia.

Los efectos de los andrógenos sobre el crecimiento de las células del cáncer de mama son aún desconocidos. La mayoría de los estudios in vitro y en modelos animales parecen mostrar un efecto apoptótico y antiproliferativo en las células de la glándula mamaria, es decir un efecto protector frente al cáncer de mama. Sin embargo, en oposición, existe una fuerte asociación encontrada a partir de la observación epidemiológica entre niveles elevados de testosterona en sangre y riesgo aumentado para cáncer de mama.

La terapia con testosterona ha demostrado mejorar la función sexual de la mujer y puede tener un lugar importante en el tratamiento de la restauración de la líbido y en el Trastorno del deseo sexual hipoactivo (TDSH). No obstante el papel biológico exacto de los andrógenos en la mujer es desconocido y crea controversia entre los profesionales, especialmente en lo referente a su seguridad a largo plazo para el cáncer de mama, aunque también en otros aspectos, como el perfil lipídico.

La producción ovárica de hormonas sexuales varía ampliamente durante la vida de la mujer. Los principales andrógenos del ovario son la dehidroepiandrosterona (DHA) y la androstendiona que son secretados principalmente por el tejido del estroma, derivado de las células de la teca.

En las mujeres premenopáusicas aproximadamente el 25% de la testosterona circulante es secretada directamente por las glándulas adrenales, un 25 % por el ovario y el 50 % restante por la conversión periférica de androstendiona a testosterona.

Los andrógenos son los precursores comunes de los estrógenos. La testosterona se demetila y se aromatiza a estradiol, que por otro lado es el principal estrógeno secretado por el ovario maduro. El estradiol se transforma en estrona y se secreta en cantidades diarias considerables. El estriol es el metabolito periférico de la estrona y el estradiol, y no un producto secretado del ovario (Figura 1). Por el contrario, el estriol es el principal estrógeno producido durante la gestación por la placenta.

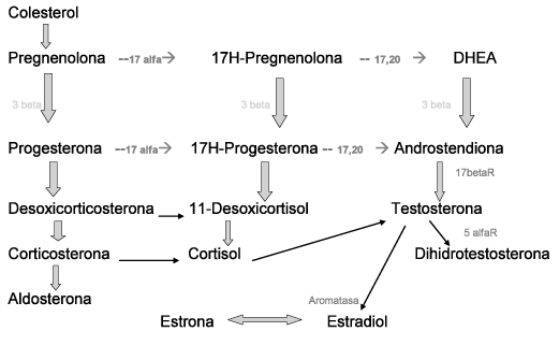


**Figura 1 -** Síntesis de las hormonas sexuales

Respecto a la progesterona, la tasa de producción es una combinación de la secreción a partir de las suprarrenales y los ovarios, principalmente durante la fase lútea. Por ello, para que aparezcan cantidades significativas de progesterona es necesario que se produzca la ovulación.

Después de la menopausia la producción ovárica de progesterona y estrógenos decrece de forma drástica, como consecuencia del agotamientyo de los folículos ováricos, estructuras éstas responsables de la producción de ambas hormonas sexuales. Sin embargo no ocurre así con los andrógenos, que se producen en las células intersticiales del estroma ovárico y pueden continuar, en respuesta a las gonadotropinas hipofisarias, produciendo testosterona mucho tiempo después de la menopausia.

La cantidad total de testosterona producida después de la menopausia disminuye progresivamente con los años porque se reduce la cantidad de la fuente primaria, la androstendiona. La concentración circulante postmenopáusica inicial de androstendiona disminuye aproximadamente un 50% con respecto al valor en la juventud (produciéndose la mayor parte en las glándulas adrenales). No obstante, el descenso en la etapa menopáusica de las concentraciones circulantes de testosterona no es clínicamente apreciable, a causa de la disminución paralela de la globulina transportadora de hormonas sexuales (SHBG), cuya producción hepática depende de los niveles de estrógenos. Esta disminución de la SHBG condiciona un incremento de los andrógenos libres, pese a la disminución de los andrógenos totales. A causa de esta disminución, algunos autores han manifestado que el tratamiento con andrógenos está indicado en el periodo posmenopáusico en aquellas mujeres con disfunción sexual.

En la mujer, sólo un 1-2% de la testosterona se encuentra como fracción libre en la circulación, y el resto se transporta por la SHBG y por la albúmina. La testosterona y dehidrotestosterona por su alta afinidad a los receptores de andrógenos se les considera los más importantes en la mujer (1,2).

## HORMONAS SEXUALES Y SU ACCIÓN SOBRE LA MAMA

*Efectos de los estrógenos y progesterona en tejido mamario*

Durante el ciclo menstrual la mama aumenta de volumen durante la fase lútea y justo antes del periodo menstrual tiene lugar un aumento fisiológico de densidad, nodularidad y sensibilidad. Ello es debido a que se produce una ingurgitación del estroma, lóbulos y ductos, así como una dilatación de la luz de los ductos y acinis. Posteriormente el epitelio se vacuoliza y el estroma se infiltra con un líquido libre de proteínas, linfa y células plasmáticas. Este efecto de edematización es mediado en parte por el progresivo incremento de los estrógenos.

Dado que la actividad mitótica de la mama alcanza su máximo durante la fase lútea del ciclo menstrual, con predominio de la progesterona, puede aducirse que la progesterona es la clave que influye en el riesgo de cáncer de mama. Sin embargo, los estudios no respaldan un papel importante en la actividad progestagénica. Sin duda, las pruebas indican que cuando la exposición es prolongada, la progesterona limita el crecimiento del epitelio mamario, al igual que hace en el endometrio (lo sugiere la observación de que la tasa de cáncer de mama es un 65 % mayor en las mujeres que han padecido cáncer de endometrio). Los estudios in vitro de células normales del epitelio mamario revelan que los progestágenos inhiben la proliferación. Por otro lado, también las muestras de tejido mamario humano extraídas después del tratamiento con estradiol y progesterona indican que la progesterona inhibe la proliferación in vivo inducida por el estradiol. Las mujeres que terminan padeciendo cáncer de mama no tienen concentraciones sanguíneas diferentes de progesterona en los estudios realizados hasta ahora.

En un estudio reciente prospectivo en mujeres premenopáusicas se vio que las mujeres con niveles más altos de estradiol en la fase folicular tuvieron más riesgo de desarrollar cáncer de mama y esta asociación fue mayor para tumores invasivos y para aquellos con receptores positivos para estrógenos y gestágenos (3). No se encontró asociación entre cáncer de mama y los niveles de estradiol de la fase lútea, ni con la estrona, ni con la progesterona. La diferencia en los niveles de estradiol libre durante el ciclo menstrual puede explicarse por la actividad de la aromatasa, que también fluctúa durante dicho ciclo, siendo la actividad más baja en la fase folicular temprana. En los ovarios la expresión de la aromatasa depende de la FSH, mientras que en el tejido mamario y en el tejido adiposo está regulada por otros factores como la IL-6, IL-11 y TNF –alfa. El hecho de encontrar niveles de estradiol diferentes en la fase folicular y fase lútea reflejarían las diferentes fuentes de producción de los estrógenos circulantes. Además, la actividad estrogénica podría ser diferente en función del ambiente progestágeno en que se encuentra. La expresión del receptor estrogénico decrece a causa de la progesterona en la fase lútea, y es máxima en la fase folicular, en ausencia de ésta. Por tanto, las concentraciones en el tejido mamario de estradiol podrían ser más altas justamente cuando los niveles circulantes son más bajos, y tener un impacto mayor sobre la mama el estrógeno folicular que el lúteo.

*Efectos de los andrógenos sobre la mama*

Respecto a los andrógenos la mayoría de los estudios in vitro y en modelos animales parecen mostrar un efecto apoptótico y antiproliferativo en las células de la glándula mamaria, es decir un efecto protector frente al cáncer de mama. Los resultados de los distintos estudios son variables y así hay trabajos que en función del tipo y dosis de andrógeno, de las líneas celulares utilizadas y del estado estrogénico del medio celular, muestran un efecto estimulatorio. Sin embargo, los datos predominantes avalan un probable efecto antiproliferativo (4).

El papel inhibitorio de los andrógenos sobre el desarrollo mamario parece confirmarse por el hecho de que el bloqueo del receptor androgénico (RA) con el antiandrógeno flutamida produce ginecomastia, y la delección del RA o las mutaciones que lo inactivan producen macromastia (e incremento de la incidencia de cáncer de mama). También hay que tener en cuenta que existe un incremento en el cáncer de mama en aquellos hombres con disminución en los niveles de andrógenos (por ejemplo en el Síndrome de Klinefelter) y que hay estudios que asocian, en hombres diagnosticados de cáncer de mama, un peor pronóstico de la enfermedad en relación con una menor eliminación urinaria de androsterona y niveles de testosterona sérica más bajos. Así mismo en los especimenes de mastectomías realizadas en transexuales de mujer a hombre tratadas con testosterona durante un periodo largo no se objetivaron cambios histológicos en comparación al tejido mamario de mujeres sometidas a cirugía de reducción mamaria (5).

## ANDRÓGENOS Y CÁNCER DE MAMA

La mayoría de los estudios epidemiológicos iniciales relacionaron a las mujeres con niveles elevados en sangre de andrógenos y estrógenos con un riesgo más alto para cáncer de mama.

Sin embargo, los efectos de los andrógenos sobre el crecimiento de las células del cáncer de mama son aún desconocidos. En contraste a la fuerte asociación encontrada a partir de la observación epidemiológica entre niveles elevados de testosterona en sangre y riesgo aumentado para cáncer de mama, los estudios in vivo demuestran un efecto antiproliferativo, al igual que ocurre con el tejido mamario normal, y los estudios in vitro reflejan tanto un efecto proliferativo como antiproliferativo.

Estudios tanto prospectivos como retrospectivos muestran resultados contradictorios sobre el riesgo que los andrógenos suponen para el desarrollo de un cáncer de mama, si bien la mayoría publican una asociación estadísticamente significativa entre niveles aumentados de testosterona y riesgo aumentado de padecer esta neoplasia. En este sentido, en nueve estudios prospectivos relacionando cáncer de mama con niveles de andrógenos encontraron un aumento estadísticamente significativo de riesgo de padecer el mismo en aquellas mujeres cuyos niveles de testosterona eran más elevados (6-10).

Sin embargo, las publicaciones tienen algunas limitaciones, como son los sesgos de medición: las determinaciones analíticas de los niveles de andrógenos no son muy sensibles en los rangos más bajos, y sólo se detectan los niveles de hormona libre y no la unida a la SHBG; y la secreción hormonal está sometida a variaciones circadianas, dependientes de la dieta, el estrés, etc, por lo que las mediciones puntuales son inadecuadas para valorar la exposición tisular real a lo largo de un perido de tiempo.

Por otro lado, para aumentar el desconcierto, hay que señalar que algunos estudios que reflejan un aumento de cáncer de mama y niveles altos de andrógenos cuentan con importantes errores, como no haber ajustado los factores de confusión, por ejemplo, el IMC, edad de la menopausia o los niveles de estradiol.

Un punto importante del problema radica en que la función endocrina de la mama es bastante probable. Se sabe que existe una síntesis hormonal local con efectos para- o autocrinos capaces de modificar el crecimiento de las células neoplásicas (regulación local del sistema de las aromatasas) y que ciertos tumores desarrollados en la glándula mamaria son capaces de producir hormonas en concentraciones incluso detectables en plasma o en cultivos tumorales.

Es decir, el tejido mamario es capaz de sintetizar localmente tanto estrógenos como andrógenos. Y esto se produce tanto en el tejido mamario normal como en el canceroso, ya que en las líneas celulares de ambas estirpes existen todas las enzimas necesarias para la síntesis de éstos a partir de los precursores: 17S-hidroxiesteroide deshidrogenasas, esteroide-sulfatasas, 3S-hidroxiesteroide deshidrogenasas, 5"-sulfatasas y aromatasas.

Se desconoce cómo intervienen los receptores androgénicos y qué papel tiene la función endocrina de la propia mama. En este sentido, se desconoce la influencia de la enfermedad. Concretamente, si el desarrollo del cáncer de mama conllevase implícitamente a un aumento de los niveles de testosterona en sangre, entonces aquellos estudios publicados poco tiempo después de haberse llevado a cabo las medidas, podrían haber sobreestimado artificialmente el riesgo, ya que la presencia del tumor podría haber aumentado los niveles de testosterona, y ser, por tanto, los niveles altos de andrógenos consecuencia y no causa del desarrollo del tumor (11).

Por otro lado, se ha publicado que el hiperandrogenismo en las pacientes con síndrome de ovario poliquístico (SOP) o con hiperplasia congénita de las glándulas adrenales, que cursan ambas patologías con niveles endógenos altos de testosterona, no se asocia con un incremento del cáncer de mama y puede, de hecho, ser protector (4,12).

En la mujer postmenopáusica, sin embargo, la mayoría de estudios indican que son las mujeres con cáncer de mama las que tienen mayores niveles de andrógenos. Esta controversia podría explicarse por el hecho de que la expresión de genes sensibles a andrógenos puede ser modificada por los estrógenos; se sabe desde hace años que los andrógenos y estrógenos pueden contrarrestar las respuestas biológicas de los otros (13,14).

Estas respuestas en los tejidos diana están determinadas por interacciones génicas con los complejos hormona-receptor (los andrógenos con su receptor y los estrógenos con su receptor). La respuesta biológica última refleja el equilibrio de acciones de las diferentes hormonas con sus receptores respectivos, modificado por diversos reguladores de la transcripción. Por ejemplo el andrógeno adrenal androstendiol se comporta como un agonista débil del receptor estrogénico beta; en la mujer premenopáusica (con elevados niveles de estrógenos) podría tener efectos anti-estrogénicos y en la postmenopáusica el efecto agonista podría ser el predominante. Es posible también que en la mujer premenopáusica, el entorno rico en estrógenos promueva la conversión androgénica y la expresión del RA en el tejido mamario, mientras que en la postmenopáusica, el microambiente deficitario de estrógenos desfavorezca la situación anterior, predominando el efecto netamente estrogénico, además de encontrarse incrementada la actividad de la enzima aromatasa en el tejido adiposo (15-16).

## TERAPIA HORMONAL SUSTITUTIVA CON ANDRÓGENOS

No ha sido posible hasta el momento determinar los ratios estrógenos/andrógenos predictivos de estimulación o inhibición del crecimiento mamario.

Para evaluar el efecto fisiológico de la testosterona como suplemento de los estrógenos en la terapia hormonal sustitutiva se realizó un estudio en monas ovariectomizadas que demostró que los andrógenos disminuían la proliferación del epitelio mamario inducida por estrógenos (17).

También se vio que el agregado de pequeñas dosis fisiológicas de testosterona a las terapias estándar con estrógenos disminuía dicha proliferación, sugiriendo que el aumento del riesgo de cáncer de mama podría ser reducido al suplementar testosterona. La testosterona reduce los receptores estrogénicos epiteliales alfa de la mama e incrementa la expresión de los beta, revirtiendo la proporción habitual de éstos.

Se concluye a partir de éste y otros estudios que un tratamiento con una fórmula balanceada incluyendo todas las hormonas ováricas puede prevenir o reducir el riesgo de los estrógenos en el cáncer de mama en niñas y mujeres con fallo ovárico (4,5,18).

Se ha estimado que cerca de 16 millones de mujeres en torno a los 50 años experimentan un bajo deseo sexual, y unos 4 millones aproximadamente el llamado Trastorno del Deseo Sexual Hipoactivo (TDSH), es decir cuando este bajo deseo sexual produce un estrés personal y alteración en la vida de la mujer, siendo esta prevalencia más alta en mujeres con menopausia quirúrgica. Sin embargo no se ha encontrado una correlación entre los niveles séricos de testosterona y la disfunción sexual, siendo su diagnóstico principalmente clínico, ya que actualmente los métodos de medición disponibles en la práctica diaria son incapaces de medir la testosterona total y libre de manera exacta (1,2).

La terapia con testosterona ha demostrado mejorar la función sexual de la mujer en estudios aleatorizados y controlados (1,5,20,23).

No obstante el papel biológico exacto de los andrógenos en la restauración de la líbido y en el TDSH es desconocido y crea controversia entre los profesionales, especialmente en lo referente a su seguridad a largo plazo para el cáncer de mama y endometrio, a las vías de administración (parches, comprimidos, implantes, geles…) y a las dosis eficaces (4,14).

Intrinsa® (Procter & Gamble Pharmaceuticals UK Ltd) es un parche que contiene 8,4 mg de testosterona que libera 300 microgramos de testosterona en 24 horas. Aprobado por la EMEA (pero no por la FDA) y disponible en España, está indicado para tratar a las mujeres con TDSH que hayan sido sometidas a una histerectomía y doble ooforectomía, y que se encuentren con terapia estrogénica para el tratamiento de los síntomas climatéricos.

Hasta la fecha los efectos del uso de testosterona única en mujeres postmenopáusicas, es decir, que no usan terapia hormonal sustitutiva (THS) no han sido investigados suficientemente por la creencia de que no sería eficaz si no se acompañaba de la administración de estrógenos y porque podría tener efectos adversos cardiovasculares.

Un reciente estudio, APHRODITE 24, publica la eficacia y seguridad de la testosterona sin el uso de estrógenos frente a placebo durante casi 2 años, siendo los efectos secundarios más frecuentes las reacciones en el lugar de aplicación y crecimiento de vello.

No existen estudios aleatorizados ni observacionales válidos que evidencien que la THS con testosterona suponga un riesgo de incremento en el cáncer de mama. Más bien, todo lo contrario: en las últimas revisiones se sugiere su seguridad y beneficio a corto plazo y que la inclusión de testosterona en regimenes con estrógeno/ progesterona, puede aminorar el efecto estimulador de las hormonas sobre la mama (1,4,5,17,18).

En esta línea, se ha visto que el uso prolongado de los anticonceptivos hormonales aumenta el riesgo de cáncer de mama, postulándose que además de deberse a un aumento de la exposición estrogénica, podría deberse a una disminución de la cantidad de andrógeno libre al aumentar la síntesis de SHBG y suprimir la LH con lo que se inhibiría la producción ovárica de andrógenos; existen estudios en animales y en mujeres que demuestran esto, es decir, que la administración estrogénica exógena modifica la relación estrógeno-andrógeno (4,20-25).

**CÁNCER DE MAMA Y RECEPTOR ANDROGÉNICO**

Otro punto conflictivo es el papel que juegan los receptores androgénicos en el cáncer de mama. Se han encontrado receptores de andrógenos y estrogénos tanto en epitelio mamario sano como en las células del cáncer de mama (12).

La presencia de la proteína del receptor androgénico en los especimenes del cáncer de mama ha sido bien conocida desde los estudios iniciales (en un rango que varía desde 30 – 85% de los cánceres de mama). Un porcentaje significativo de tumores que son RA positivos son negativos para receptores estrogénicos y progestágenicos.

Esto revela la expresión independiente del RA en el cáncer de mama.

El estado del RA ha sido relacionado con la edad, estado menopáusico y el grado histopatológico y se acepta como marcador de buen pronóstico. En aquellos tumores con receptores androgénicos positivos en tumores de mama avanzados, el uso de los derivados androgénicos fluoximesterona y metiltestosterona en asociación con tamoxifeno, han demostrado mayores tasas de remisión y/o reducción del tumor que en aquellos casos con el uso unitario del tamoxifeno. Lo que sugiere que la testosterona es un agente antiproliferativo respecto al cáncer de mama. El mecanismo de la acción antineoplásico no es bien conocido. pero existe un porcentaje de efectos positivos en aproximadamente el 30% de los casos. La mayor parte de los carcinomas sensibles a la androgenoterapia poseen células con receptores específicos para los andrógenos.

El gen que codifica para el receptor androgénico tiene una repetición de la secuencia CAG (que codifica para el aminoácido glutamina) que es altamente polimórfica, así como la secuencia de poliglicina contiene una repetición GGC polimórfica. Varios estudios sugieren que la secuencia larga o corta para CAG y las repetitivas para GGC se asocia a una menor actividad del RA y esto podrían incrementar el riesgo de cáncer de mama (se publicó en varios estudios de hombres con cáncer de mama y en portadoras de la mutación BRCA 1): Sin embargo, estos resultados no han podido demostrarse posteriormente o bien los resultados no han sido estadísticamente significativos (25-28).

Aunque el efecto dominante de los andrógenos sobre los tumores estrógeno-dependientes es antiproliferativo y que el estado RA positivo es considerado generalmente como un marcador de buen pronóstico para la progresión del cáncer de mama, también es cierto que el nivel de expresión del gen del RA y la proteína del RA se ha correlacionado positivamente con la invasión ganglionar. Esto se ha relacionado con RA con secuencias cortas de CAG, que incrementarían tanto la sensibilidad a los andrógenos como el efecto estimulatorio del receptor androgénico.

La aromatasa es una enzima presente, básicamente, en los ovarios, tejido adiposo periférico, músculo, hígado y en las células del cáncer de mama, así como en el componente estromal de los tumores. Los agentes inhibidores de la aromatasa están emergiendo como tratamientos de primera línea en mujeres con cáncer de mama con receptores estrogénicos positivo, lo que constituye un principio inequívoco para la hipótesis en base a estudios epidemiológicos que establece una clara relación entre niveles elevados circulantes de andrógenos y riesgo de cáncer de mama, a través de su conversión en estrógenos, y al ejercer el complejo enzimático de la aromatasa un importante papel en la regulación de la biosíntesis de los estrógenos.

Un estudio canadiense reciente ha publicado cómo el metabolito del dicloro difenil tricloroetano (DDT) podría incrementar el cáncer de mama. El DDT, un insecticida usado ampliamente en los Estados Unidos desde la Segunda Guerra Mundial hasta los 70, ha sido asociado al cáncer de mama en varios estudios. Su venta fue prohibida en los EE.UU. a causa de sus efectos en el medioambiente y la salud humana,

pero todavía se usa en algunos países. En este estudio se halló que el metabolito del insecticida bloqueaba los receptores de andrógenos encontrados en determinadas células del cáncer de mama humano, bloqueándose los efectos mediados por el andrógeno. El crecimiento de las células de cáncer de mama conocidas como CAMA-1 de hecho se aceleraba, aún cuando el andrógeno estaba presente para tratar de mitigar la presencia de estrógeno sobre la proliferación de las células cancerígenas. Los autores sugieren en base a los resultados que, además de los compuestos estrogénicos, los compuestos químicos que bloquean los RA podrían favorecer la progresión del cáncer (29).

**CONCLUSIÓN**

Un número importante de estudios epidemiológicos han establecido de forma clara la relación entre niveles séricos aumentados de andrógenos y el riesgo de cáncer de mama en mujeres postmenopáusicas. En mujeres premenopáusicas ha ocurrido lo mismo en los últimos años, sin embargo, la evidencia o significación estadística de los estudios es menor.

Estos estudios presentan limitaciones. Por un lado los estudios se basan en medidas séricas aisladas, que probablemente no reflejen de manera fidedigna los niveles reales de exposición hormonal tanto a nivel tisular como a nivel celular, ya que los niveles hormonales sufren variaciones circadianas a lo largo del día y a lo largo del ciclo menstrual, por lo que los resultados extraídos en base a sólo una determinación sanguínea y en estudios de mujeres premenopáusicas sin estandarizar un día del ciclo para la medición, pueden suponerse ampliamente variables.

Esto puede explicar los resultados tan contradictorios de los estudios, tanto clínicos, en animales, así como in vitro, donde se demuestra tanto un efecto antiproliferativo en algunos de ellos, como en otros se concluye una fuerte relación con el cáncer de mama.

Sí parece claro que los niveles séricos de testosterona aumentan el riesgo de cáncer de mama. La controversia a este hecho es el mecanismo: ¿Existe un efecto directo de la testosterona sobre las células mamarias? ¿Qué grado de aromatización se produce? ¿Qué factores con acción endocrina, paracrina e intracrina intervienen? Es decir, es necesario averiguar más sobre qué factores o condicionantes pueden influir en la acción androgénica para poder explicar por qué en algunos casos actúa como proliferativo celular y en otros como antiproliferativo.

Actualmente está servida la polémica sobre el uso de terapia androgénica para la disfunción sexual y el riesgo de incrementar el cáncer de mama. Se desconoce si los suplementos androgénicos tienen el mismo impacto sobre el riego de cáncer de mama que la testosterona endógena. Si bien en últimas revisiones la mayoría de autores opinan que el uso de testosterona no incrementa el riesgo de cáncer de mama. Se necesitan más estudios controlados y prospectivos que evalúen la seguridad a largo plazo del uso de andrógenos y riesgo de cáncer de mama.

Finalmente habrá que tener en cuenta la fuerte relación existente entre los niveles endógenos de estrógenos y los niveles de andrógenos como precursores de éstos, y que hasta la fecha lo único suficientemente constatado es que los estrógenos aumentan el riesgo de cáncer de mama.

**BIBLIOGRAFÍA**


1. Krapf JM, Simon JA. The role of testosterone in the management of hypoactive sexual desire disorder in postmenopausal women. Maturitas. 2009 Jul 20; 63(3):213-9.
2. Demers LM. Androgen deficiency in women; role of accurate testosterone measurements. Maturitas. 2010 Sep;67(1):39-45.
3. Eliassen AH, Missmer SA, Tworoger SS, Spiegelman D, Barbieri RL, Dowsett M, Hankinson SE. Endogenous steroid hormone concentrations and risk of breast cancer among premenopausal women. J Natl Cancer Inst. 2006 Oct 4;98(19):1406-15.
4. Dimitrakakis C, Bondy C. Androgens and the breast. Breast Cancer Res. 2009;11(5):212.
5. Panzer C, Guay A. Testosterone replacement therapy in naturally and surgically menopausal women. J Sex Med. 2009 Jan;6(1):8-18; quiz 19-20.
6. Chlebowski RT, Kuller LH, Prentice RL, Stefanick ML, Manson JE, Gass M, Aragaki AK, Ockene JK, Lane DS, Sarto GE, Rajkovic A, Schenken R, Hendrix SL, Ravdin PM, Rohan TE, Yasmeen S, Anderson G; Breast cancer after use of estrogen plus progestin in postmenopausal women. WHI Investigators. N Engl J Med. 2009 Feb 5;360(6):573-87.
7. McTiernan A, Wu L, Barnabei VM, Chen C, Hendrix S, Modugno F, Rohan T, Stanczyk FZ, Wang CY; Relation of demographic factors, menstrual history, reproduction and medication use to sex hormone levels in postmenopausal women. WHI Investigators. Breast Cancer Res Treat. 2008 Mar;108(2):217-31. Epub 2007 May 22.
8. Muti P. The role of endogenous hormones in the etiology and prevention of breast cancer: the epidemiological evidence. Ann N Y Acad Sci. 2004 Dec; 1028:273-82. Review.
9. Santen RJ, Boyd NF, Chlebowski RT, Cummings S, Cuzick J, Dowsett M, Easton D, Forbes JF, Key T, Hankinson SE, Howell A, Ingle J; Critical assessment of new risk factors for breast cancer: considerations for development of an improved risk prediction model. Breast Cancer Prevention Collaborative Group.Endocr Relat Cancer. 2007 Jun;14(2):169-87. Review.
10. Dorgan JF, Stanczyk FZ, Kahle LL, Brinton LA. Prospective case-control study of premenopausal serum estradiol and testosterone levels and breast cancer risk. Breast Cancer Res. 2010 Nov 18;12(6):R98.
11. Micheli A, Meneghini E, Secreto G, Berrino F, Venturelli E, Cavalleri A, Camerini T, Di Mauro MG, Cavadini E, De Palo G, Veronesi U, Formelli F. Plasma testosterone and prognosis of postmenopausal breast cancer patients. J Clin Oncol. 2007 Jul 1;25(19):2685-90. Epub 2007 Jun 4.

12. Shufelt CL, Braunstein GD. Testosterone and the breast. Menopause Int. 2008 Sep;14(3):117-22. Review.
13. Dimitrakakis C, Zhou J, Bondy CA. Androgens and mammary growth and neoplasia. Fertil Steril. 2002 Apr;77 Suppl 4:S26-33. Review.
14. Schover LR. Androgen therapy for loss of desire in women: is the benefit worth the breast cancer risk? Fertil Steril. 2008 Jul; 90(1):129-40. Epub 2007 Nov 26.
15. Brettes JP, Mathelin C. Dual effects of androgens on mammary gland. Bull Cancer. 2008 Jun 10;95 (5): 495-502.
16. Labrie F. Dehydroepiandrosterone, androgens and the mammary gland .Gynecol Endocrinol. 2006 Mar; 22 (3): 118-30.
17. Somboonporn W, Davis SR, National Health and Medical Research Council. Testosterone effects on the breast: implications for testosterone therapy for women. Endocr Rev. 2004 Jun; 25 (3): 374-88.
18. Burger HG. Should testosterone be added to estrogen-progestin therapy for breast protection? Menopause 2007; 14:159-62.
19. Guay AT, Traish AM. Testosterone therapy and breast cancer?.Fertil Steril 2008; 90:468; author reply 468.-9.
20. Somboonporn W, Davis S, Seif MW, Bell R. Testosterone for peri- and postmenopausal women. Cochrane Database Syst Rev. 2005 Oct 19;(4):CD004509. Review.
21. Franco B. Androgens and breast cancer. Int J Gynecol Cancer. 2006;16 Suppl 2:493. Review.
22. Von Schoultz B. Androgens and the breast. Maturitas. 2007 May 20; 57 (1): 47-9. Epub 2007 Mar 26.
23. Davis SR, Wolfe R, Farrugia H, Ferdinand A, Bell RJ. The incidence of invasive breast cancer among women prescribed testosterone for low libido. J Sex Med. 2009 Jul;6(7):1850-6.
24. Davis SR et al. Testosterone for low libido in postmenopausal women not taking estrógen. N Engl J Med. 2008 Nov 6;359(19):2005-17.
25. Nicolás Díaz-Chico B, Germán Rodríguez F, González A, Ramírez R, Bilbao C, Cabrera de León A, Aguirre Jaime A, Chirino R, Navarro D, Díaz-Chico JC. Androgens and androgen receptors in breast cancer. J Steroid Biochem Mol Biol. 2007 Jun-Jul;105(1-5):1-15. Epub 2007 May 17.
26. Lillie EO, Bernstein L, Ursin G. The role of androgens and polymorphisms in the androgen receptor in the epidemiology of breast cancer. Breast Cancer Res. 2003;5(3):164-73. Epub 2003 Apr 2.
27. Hao Y, Montiel R, Li B, Huang E, Zeng L, Huang Y. Association between androgen receptor gene CAG repeat polymorphism and breast cancer risk: a meta-analysis. Breast Cancer Res Treat. 2010 Dec;124(3):815-20.
28. Macedo LF, Guo Z, Tilghman SL, Sabnis GJ, Qiu Y, Brodie A. Role of androgens on MCF-7 breast cancer cell growth and on the inhibitory effect of letrozole. Cancer Res. 2006 Aug 1;66(15): 7775-82.
29. Tarone RE. DDT and Breast Cancer Trends. Environ Health Perspect. 2008 Sep;116(9):A374.

**Revisión**

# Enfermedad Trofoblástica Gestacional: Comportamiento en Nuestro Medio Actual

## *Gestational Trophoblastic Disease: Actual Behavior In Our Environment*

**Guzmán M., Nieto A., Cano A., Martínez N., Zapico A.**

Servicio de Ginecología y Obstetricia del Hospital Universitario Principe de Asturias.
Universidad de Alcala de Henares. Madrid. España

**RESUMEN**

La enfermedad trofoblástica gestacional es un grupo de tumores poco frecuentes, procedentes de la placenta, cuyo diagnóstico cada vez es más precoz debido a la mejoría de los aparatos ecográficos. Su tratamiento es quirúrgico y generalmente se trata de una patología de pronóstico favorable. El objetivo de nuestro estudio es valorar las características de esta patología en nuestro medio

**PALABRAS CLAVE**

Enfermedad Trofoblástica Gestacional, Ecografía, Tratamiento.

**ABSTRACT**

Gestational Trophoblastic Disease is a group of rare tumors originating from the placenta, which is increasingly diagnosed early due to the improvement in ultrasound equipment. Treatment is usually surgical pathology is a favorable prognosis. The aim of our study is to assess the characteristics of this disease in our environment.

**KEYWORDS**

Gestational Trophoblastic Disease, Ultrasound, Treatment.

**INTRODUCCIÓN**

La Enfermedad Trofoblástica Gestacional (ETG) se trata de un grupo de tumores originados del trofoblasto. Una de las clasificaciones está basada en el estudio histológico de los tumores, que también está considerado el gold standard para el diagnóstico (1).

CORRESPONDENCIA:

**Dra. María Guzmán Muñoz;**
Servicio de Ginecología y Obstetricia del Hospital Universitario Principe de Asturias
Carretera Alcalá-Meco s/n.
Alcalá de Henares, 28805, Madrid.
E-mail: mguzmanm1@gmail.com

La ETG incluye la mola hidatidiforme (parcial y completa), la mola invasiva, el coriocarcinoma y tumor trofoblástico del seno placentario. Los tres últimos se tratan de tumores malignos y son incluidos dentro del término de Neoplasias Trofoblásticas Gestacionales. La mola invasiva y el coriocarcinoma se suelen desarrollar tras la presencia de una mola hidatidiforme (1).

La mola hidatidiforme parcial y la mola hidatidiforme completa son los subtipos más comunes de ETG, con incidencias de 1/700 y de 1/2000 respectivamente(2).

Son productos de la concepción genéticamente anormales que pueden presentar sangrado o aborto y están asociadas a un riesgo incrementado de desarrollar enfermedad persistente comparada con las gestaciones normales (3).

La realización de la ecografía transvaginal sistemática durante el primer trimestre de la gestación ha mejorado el diagnóstico temprano de esta entidad y su correcto manejo, disminuyendo las complicaciones asociadas a esta patología (1, 3).

El objetivo de este estudio es valorar la incidencia, las características, el tratamiento y el pronóstico de las pacientes con enfermedad trofoblástica gestacional, tratadas en el Servicio de Ginecología y Obstetricia de nuestro hospital desde 1998 hasta 2010.

**MÉTODOS**

Se realizó un estudio analítico, descriptivo y retrospectivo compuesto por 42 mujeres con enfermedad trofoblástica gestacional diagnosticada y tratada en el Hospital Universitario Príncipe de Asturias de Alcalá de Henares entre el año 1998 y 2010, perteneciente al área 3 de la Comunidad de Madrid.

Se han analizado los siguientes datos: edad, antecedentes personales de interés, paridad, edad gestacional al diagnóstico, valor de la beta-hCG al diagnóstico, tipo cirugía realizada, diagnóstico ecográfico de sospecha, tipo histológico, evolución del valor de la beta-HCG, complicaciones asociadas, necesidad de tratamiento adyuvante y evolución de la patología.

Los datos se obtuvieron tras la revisión de los casos en las historias clínicas y fueron analizados estadísticamente mediante el programa informático SPSS 15.0.

**RESULTADOS**

La frecuencia de ETG en nuestro área es del 0.11% de todos los embarazos.

La media de edad al diagnóstico fue de 30 años (+/- 5.820 SD), siendo la edad de aparición más temprana, los 21 años y la más tardía, los 51 años.

La edad gestacional media al diagnóstico fueron 11 semanas (8-19 semanas) y la paridad es de 1,6 hijos por mujer (+/- 0.73 DS).

Dos de ellas presentaban antecedentes personales de interés, ya que una tenía un hijo con Síndrome de Down y otra había tenido un episodio previo de mola parcial con buena resolución del cuadro.
La beta-hCG media fue de 301.863,73 (+/- 597,4 DS) mU/mL.

El diagnóstico de todas ellas se realizó mediante ecografía y análisis histológico de la muestra tras la resolución del cuadro. De las 42 mujeres analizadas, presentaron una ecografía sugestiva de mola hidatidiforme 14 de ellas, lo que correspondería al 42,9% de las mujeres, siendo el diagnóstico de sospecha más frecuente el aborto diferido, presente en 19 mujeres (49%) (Tabla 1).

| | |
|---|---|
| MEDIA EDAD | 30 AÑOS |
| MULTÍPARAS | 57.1% |
| EDAD GESTACIONAL MEDIA | 11 SEMANAS |
| BETA-HCG | 301.863,73 mU/mL |
| TRATAMIENTO QUIRÚRGICO | 97.6% LEGRADO |
| DIAGNÓSTICO ECOGRÁFICO | 42.9% |

**Tabla 1**

En ninguna de ellas se observaron complicaciones tiroideas ni pulmonares asociadas a la enfermedad.

En todos los casos se realizó tratamiento quirúrgico, consistiendo en un legrado por aspiración en aquellos casos en los que la ecografía era sugestiva de mola hidatidiforme y un legrado evacuador en los casos en los que la ecografía era sugestiva de aborto diferido. En un solo caso se realizó una histerectomía con doble anexectomía ante el diagnostico de sospecha de sarcoma uterino, pero que finalmente resultó ser una mola invasora.

Como hemos mencionado anteriormente, se realizó análisis histológico de la pieza en todas las pacientes, encontrándose que en el 76,2% de los casos eran molas hidatidiformes parciales, el 21,4% molas hidatidiformes completas y sólo hubo un caso de mola invasora (Figura 1).

El 48,8% han presentado una gestación posterior tras el episodio de ETG hasta el momento de la revisión.

Sólo fue necesario tratamiento quimioterápico adyuvante con metotrexate en un caso, en el que la paciente no experimentó una disminución de beta-hCG adecuada, siendo sugestivo de enfermedad persistente. Actualmente la paciente se encuentra asintomática, habiendo negativizado el marcador.




**Figura 1**

**DISCUSIÓN**

Nuestro estudio ha demostrado que la ETG es una patología poco frecuente en nuestro medio, con una frecuencia similar a la publicada por el resto de autores.

Como hemos mencionado anteriormente, la Enfermedad Trofoblástica Gestacional (ETG) se trata de un grupo de tumores procedentes de la placenta, siendo las formas más frecuentes la mola hidatidiforme parcial y completa, con incidencia de 1/700 y 1/2000 respectivamente. Nosotros encontramos como forma histológica más frecuente, la mola hidatidiforme parcial (76,2% de los casos).

Observamos que la mayoría de ellas finalizan espontáneamente como un aborto (1, 2, 4,5).

La mola hidatidiforme parcial posee un cariotipo triploide de origen materno y paterno, resultante de la fertilización de un ovocito por dos espermatozoides o por uno que se duplica; siendo 69 XXY en el 58% de los casos, 69 XXX en el 40% de los casos y 69 XYY en un 2% de los casos, mientras que la mola hidatidiforme completa posee un cariotipo totalmente originado del genoma paterno, resultante de la fertilización de un ovocito sin cromosomas por un espermatozoide diploide o que se duplica; siendo en el 96% de los casos XX y en un 4% XY (1, 3, 5,6).

La distinción entre mola completa y parcial, antiguamente, se realizaba postnatalmente en base a unos criterios morfológicos, histológicos y citogenéticos. La mola completa se diferencia de la parcial por mayor grado de hydrops, mayor hiperplasia trofoblástica y atipia, y ausencia de desarrollo embrionario5.

Aunque el riesgo de presentar ETG persistente es mayor después de una mola hidatidiforme completa (10-20%) que con una mola hidatidiforme parcial (0.1-11%) (1, 3, 4,5). En nuestro estudio encontramos sólo un único caso de ETG persistente tras el tratamiento quirúrgico, en el que fue necesaria la administración de metotrexate para la resolución del cuadro. La paciente estaba diagnosticada de una mola parcial, que aunque es menos frecuente el desarrollo de enfermedad persistente en este subtipo histológico, este hecho demuestra la existencia del mismo.

Antes del uso generalizado de la ecografía transvaginal, el síntoma de presentación más común para la mola completa era el sangrado vaginal. Debido a la tardanza en el diagnóstico durante este periodo, la clínica era más florida, presentando las mujeres un tamaño uterino mayor para su edad gestacional y niveles muy elevados de beta-hCG y sólo pocos casos presentaban hipertiroidismo o insuficiencia respiratoria aguda (1, 2, 5,7,8).

En los últimos años y debido a la introducción de la ecografía transvaginal, la metrorragia sigue siendo el síntoma más frecuente, presente en el 84% de las mujeres mientras que los otros síntomas son más raros de ver (1, 6, 7, 8,9).

Observamos que el motivo más frecuente de consulta fue el sangrado vaginal asociado a un útero aumentado de tamaño para la edad gestacional, similar a los hallazgos encontrados por otros autores.

Las mujeres con mola parcial tienen una sintomatología menos florida que las pacientes con mola completa, pero también se presenta como un sangrado vaginal. Actualmente, se presenta como un aborto diagnosticado ecográficamente, por tanto es necesario el examen histológico para el diagnóstico. Las características ecográficas típicas pueden no estar presentes, siendo su diagnóstico difícil en etapas tardías de la gestación, donde pueden presentarse como CIR y cambios placentarios (1, 4, 6,9).

Hoy en día, el uso de la ecografía transvaginal ha mejorado el diagnóstico precoz de esta patología, aunque el examen histológico es necesario. Las características ecográficas de las molas consisten en la visualización de una placenta hidrópica (1, 4,8).

En el caso de las molas hidatidiformes completas, en la ecografía transabdominal se visualizaría un útero aumentado de tamaño para su edad gestacional, ausencia de partes fetales y el tejido placentario puede presentar la imagen de tormenta de nieve ocupando toda la cavidad. Las características ecográficas clásicas pueden aparecer tanto el primer como en el segundo trimestre. De las molas completas, el 25-65% de las pacientes, presentan quistes tecaluteínicos, secundarios a la elevación de los niveles de beta-hCG. Cuando el diagnóstico se realiza durante el primer trimestre, la presencia de los quistes es infrecuente (1, 2, 4, 6, 7).

En el caso de las molas hidatidiformes parciales podemos encontrar un feto vivo y la placenta presentar la apariencia de un queso suizo o aumentada de tamaño. En los casos en los que se presenta como un aborto, el diámetro del saco gestacional puede estar aumentado de tamaño con quistes placentarios y aumento de la ecogenicidad placentaria. Por todas estas características es más complejo el diagnóstico de la mola parcial que la completa (1, 4, 6).

La ausencia de estas características en la ecografía del primer trimestre no excluye la existencia de una mola y por ello el examen histológico es fundamental (1, 2, 3).

Como hemos mencionado, también se puede utilizar la ecografía transabdominal para el diagnóstico de la mola, pero se ha demostrado que la sensibilidad es mayor en el caso de la ecografía transvaginal (7).

Observamos que el diagnóstico ecográfico más frecuente en nuestro medio fue de gestación interrumpida, ya que la mayoría de ellas se presentaban en el contexto de un sangrado vaginal. La imagen en tormenta de nieve fue visualizada en escasas ocasiones.

Las características histológicas de las molas son diferentes en el primer y el tercer trimestre, con la parición de cambios hidrópicos y la formación de cisternas en etapas tempranas de la gestación, las cuales son difíciles de identificar ecográficamente, siendo más fácil cuanto más avance la gestación (3, 7, 8, 9).

La apariencia ecográfica de las molas puede ser confusa y poco específica, por ello es necesario realizar el diagnóstico diferencial con los abortos, miomas degenerados, abortos incompletos, disgerminomas uterinos, sarcomas o linfomas (1, 2, 5).

El uso de la ecografía transvaginal asociado a los niveles de beta-hCG mejora la sensibilidad diagnóstica de la ecografía transvaginal (3, 4, 6, 7).

Las complicaciones más frecuentemente asociadas en el caso de la mola hidatidiforme completa son hipertensión inducida por el embarazo, hipertiroidismo, hiperémesis gravídica, insuficiencia respiratoria y desarrollo de quistes tecaluteínicos. La presencia de estos quistes puede conducir a la torsión ovárica o ruptura de los mismos. Pero con la introducción de la ecografía transvaginal en el primer trimestre y el diagnóstico precoz, estas complicaciones son poco frecuentes (1). En nuestro estudio no se registró ninguna caso complicación asociada a la ETG, aunque sí se observó un caso de ETG persistente.

Si se sospecha la existencia de una mola, los métodos médicos para inducir el aborto deben de ser evitados así como la infusión de oxitocina. La oxitocina puede ser utilizada una vez que se haya realizado el legrado, ya que le uso intraoperatorio de la misma podría conducir a la embolización del tejido trofoblástico a otros órganos. Esto se manifestaría como una insuficiencia respiratoria severa secundaria a un embolismo pulmonar, aumentando el riesgo de quimioterapia posterior. Se han descrito algunos casos de invasión uterina, que podría conducir a la perforación uterina o a la realización de una histerectomía (1).

Es necesario el seguimiento con controles de beta-hCG de estas pacientes tras la evacuación quirúrgica. No es necesario la realización de ecografías transvaginales seriadas (1, 6).

En conclusión, la ETG es una enfermedad poco frecuente en nuestro medio y de difícil de diagnóstico antes del legrado, pero es de gran importancia su reconocimiento precoz para evitar complicaciones futuras y mejorar el pronóstico de la enfermedad.

**BIBLIOGRAFÍA**


1. Alhamdan D, Bignardi T, Condous G. Recognising gestational trophoblastic disease. Best Pract Res Clin Obstet Gynaecol 2009; 23(4):565-73.
2. Kirk E, Papageorghiou AT, Condous G, Bottomley C, Bourne T. The accuracy of first trimester ultrasound in the diagnosis of hydatidiform mole. Ultrasound Obstet Gynecol 2007; 29:70-75.
3. Fowler DJ, Lindsay I, Seckl MJ, Sebire NJ. Histomorphometric features of hydatidiform moles in early pregnancy: relationship to detectability by ultrasound examination. Ultrasound Obstet Gynecol 2007; 29:76-80.
4. Johns J, Greenwold N, Buckley S, Jauniaux E. A prospective study of ultrasound screening for molar pregnancies in missed miscarriages. Ultrasound Obstet Gynecol 2005; 25:493-497.
5. Genest DR. Partial Hydatidiform Mole: Clinicopathological Features, Differential Diagnosis, Ploidy and Molecular Studies, and Gold Standards for Diagnosis. Int J Gynecol Pathol. 2001; 20(4):315-22.
6. Jauniaux E, Nicolaides KH. Early ultrasound diagnosis and follow up of molar pregnancies. Ultrasound Obstet Gynecol 1997; 9:17-21.
7. Benson CB, Genest DR, Bernstein MR, Soto-Wright V, Goldstein DP, Berkowitz RS. Sonographic appearance of first trimester complete hydatidiform moles. Ultrasound Obstet Gynecol 2000; 16:188-191.
8. Fowler DJ, Lindsay I, Seckl MJ, Sebire NJ. Routine pre-evacuation ultrasound diagnosis of hydatidiform mole: experience of more than 1000 cases from a regional referral center. Ultrasound Obstet Gynecol 2006; 27:56-60.
9. Sebire NJ, Rees H, Paradinas F, Seckl M, Newlands E. The diagnostic implications of routine ultrasound examination in histologically confirmed early molar pregnancies. Ultrasound Obstet Gynecol 2001; 18:662-665.

## Artículo Original

# Validez del PET-TC en el diagnóstico del cáncer de ovario

*Validity of PET-CT in the diagnosis of ovarian cancer*

**[I] Garrido R.A., [I] López de la Manzanara C.A., [I] Sánchez Hidalgo L., [II] González García B., [I] Martín C.**

I Servicio de Obstetricia y Ginecología del Hospital General Universitario de Ciudad Real
II Servicio de Medicina Nuclear del Hospital General Universitario de Ciudad Real

**RESUMEN**

**Objetivos:** Evaluación de la eficacia de la PET – CT 18FDG en la estadificación del carcinoma de ovario y en la determinación de la malignidad de la lesión ovárica. Sujetos y métodos: Estudio descriptivo retrospectivo observacional de validez de prueba diagnóstica en el año 2010 en mujeres con sospecha de carcinoma de ovario primario pendiente de filiación histológica. Confirmación con anatomía patológica y estadificación quirúrgica. **Resultados:** Se incluyeron 20 mujeres en el estudio. En la evaluación de la capacidad del PET – CT para describir la malignidad del carcinoma se obtuvo una sensibilidad del 61,54% (IC: 31,25 – 91,83%) y una especificidad del 85,71% (IC: 52,65 – 100%). El valor predictivo positivo es del 88,89% (IC: 62,80 – 100%) y el valor predictivo negativo es del 54,55% (20,57 – 88,52%). El 85% coincidía el estadiaje entre el PET – CT y la cirugía. **Conclusiones:** La PET – CT es de utilidad para la estadificación del cáncer de ovario y para el diagnóstico de sospecha de malignidad.

**PALABRAS CLAVE**

Cáncer de ovario, PET – CT 18FDG, CA 125, SUV máximo.

**ABSTRACT**

**Aims:** To evaluate of the effectiveness of PET/CT 18FDG in the staging of ovarian carcinoma and to determinate malignancy of ovarian carcinoma. **Material and methods:** prospective observational study to validity of diagnostic test in women with suspected ovarian carcinoma primary affiliation pending histology. Test validity is confirmed by pathology and surgical staging. **Results:** 20 women were included in this study. In assessing the ability of PET/CT to describe the malignancy of carcinoma had a sensitivity of 61.54% (95% CI: 31.25 to 91.83%) and a specificity of 85.71% (95%CI: 52.65 to 100%).

The positive predictive value of 88.89% (95%CI: 62.80 to 100%) and negative predictive value of 54.55% (20.57 to 88.52%). In 85% agreed staging between PET/CT and surgery. **Conclusions:** PET /CT may be useful for ovarian cancer staging and diagnosis in suspected malignancy.

**KEYWORDS**

Ovarian cancer, PET/CT 18FDG, Ca 125, maximum SUV.

CORRESPONDENCIA:

**Dra. Rosa Ana Garrido Esteban**
Hospital General Universitario de Ciudad Real
C/ Obispo Rafael Torija s/n CP: 13005
E-mail: rosarosae105@gmail.com

**INTRODUCCIÓN**

Entre los cánceres del tracto genital femenino, el cáncer de ovario es el tercero en frecuencia, por detrás del cáncer de cérvix y endometrio, constituyendo la primera causa de muerte por cáncer ginecológico (1).

A pesar de tener una prevalencia reducida (30-50/100.000 mujeres mayores de 50 años), una de cada 70 mujeres lo padecerá a lo largo de su vida, y una de cada 100 fallecerá por esta causa (1, 2).

El inicio de una clínica inespecífica y su diseminación natural dificultan su diagnóstico precoz, siendo el objetivo primordial para un correcto abordaje terapéutico.

La mortalidad y la supervivencia libre de enfermedad están en íntima relación con el estadio al momento del diagnóstico, disminuyendo la supervivencia conforme avanza el estadio. La supervivencia a los 5 años, en el estadio oscila entre el 80 y el 90%, mientras que en estadios III y IV varían entre el 5-50% (3, 4).

En la actualidad, cuando existe sospecha de tumor ovárico, se realiza una anamnesis y exploración clínica detallada, un análisis que incluya hemograma, bioquímica y marcadores tumorales (CA 125), así como pruebas de imagen complementarias (ecografía, TC y/o RMN). Pero, el diagnóstico definitivo viene dado por la laparotomía protocolizada y estudio de anatomía patológica.

El CA 125 es una glicoproteína de alto peso molecular que se expresa en las membranas de las células epiteliales y se encuentra en el 80% de los carcinomas epiteliales ováricos. No es de utilidad en el estudio inicial del tumor, pero su elevación en mujeres tratadas y con valores dentro de la normalidad, sugiere recidiva. Además, el nivel normal del CA 125 tiene escaso valor dado que la mitad de las pacientes con valores dentro de la normalidad y exploración clínica negativa presentan enfermedad menor de 2cm y hasta un tercio de las mujeres pueden tener niveles normales con enfermedad mayor de 2cm (5, 6, 7).

La ecografía transvaginal complementada por la vía abdominal supone la técnica de imagen más eficiente, económica y segura en la actualidad. Aporta información morfológica que permite establecer un diagnóstico de sospecha. Sin embargo, el valor predictivo de la ecografía es mayor para las tumoraciones benignas que para las malignas. Para aumentar la sensibilidad y la especificidad de la prueba, se añade el estudio Doppler color o power Doppler (8).

La Tomografía Axial Computerizada (TC) no ha demostrado una sensibilidad ni especificidad mayor que la ecografía transvaginal, y se reserva para el estudio de extensión prequirúrgico, cuando existe sospecha de que pueda tratarse de una masa maligna.

La Resonancia Magnética Nuclear presenta una mayor sensibilidad y especificidad que la ecografía, y es eficaz para el diagnóstico de una posible afectación ganglionar.

Ninguna de las pruebas de imagen hasta ahora utilizadas proporcionan información precisa para el diagnóstico y estadificación del cáncer de ovario.

Actualmente, la tomografía por emisión de positrones (PET) con flúor – desoxiglucosa – 18 (18FDG) es una herramienta fundamental en la valoración de patologías oncológicas, detecta las alteraciones metabólicas por imagen, siendo precesoras a las alteraciones morfológicas, y permite mayor exactitud en el diagnóstico que las técnicas basadas en la imagen morfológica (9, 10, 11). Sin embargo, la 18FDG no sólo se acumula en las formaciones malignas, sino que también se localiza en lesiones benignas de carácter inflamatorio.

Para la distinción entre patología benigna y maligna, actualmente está tomando importancia en la clínica, la captación de la imagen en dos puntos distintos en el tiempo. La cuantificación de 18FDG se describe mediante la Standarized Uptake Value máxima (SUVmáx). La SUVmáx es la medida semicuantitativa usada más comúnmente. Se basa en la radiación de la lesión en la imagen corregida por atenuación y la normalización por la dosis administrada y el peso corporal; depende de múltiples factores, y su reproductibilidad varía si se cambian los equipos, los tiempos y el tamaño de la región a interés (ROI), la captación fisiológica… (12). El valor de la SUVmáx para describir una masa como maligna, varía según la tumoración estudiada (13). En el caso del cáncer de ovario, la PET tiene una eficacia en el diagnóstico y estadificación inicial aún por determinar.

Cuando se realiza la prueba de PET – CT se ha de considerar la posibilidad de falsos positivos, como puede ocurrir con endometriosis ovárica y quistes de cuerpo lúteo, o falta de exactitud diagnóstica en la diferenciación de tumores benignos y borderline (13).

El estadio tumoral supone el principal factor pronóstico para predecir la supervivencia de las pacientes y para decidir el tratamiento complementario tras la cirugía. La estadificación del cáncer de ovario se basa en la clasificación internacional de la FIGO, que se desarrolló en 1988 y ha sido revisada posteriormente.

Para la correcta estadificación debe realizarse cirugía citorreductora con lesiones remanentes, menores de 0.5-1cm.

Tras el diagnóstico y estadiaje de la enfermedad, el tratamiento a recibir varía en función del estadío tumoral (14, 15).

## MATERIAL Y MÉTODOS

*Diseño:* Realizamos un estudio de tipo descriptivo prospectivo observacional de validez de prueba diagnóstica.

Se estudian los resultados en mujeres con sospecha de carcinoma de ovario primario (incluidos tumores borderline) pendiente de filiación histológica.

Se consideraba indicada la realización del PET – CT si existía una lesión sugestiva de malignidad o de etiología equívoca en mujeres mayores de 30 años, que prestaban su consentimiento verbal y escrito de participar en el estudio.

Se consideraron criterios de exclusión el incumplimiento de los criterios de inclusión, estar embarazada, padecer diabetes mellitus incoercible, la negativa de inclusión en el estudio o la falta de colaboración en el mismo.

*Variables:* (Tabla 1) Las variables incluidas fueron las siguientes: edad, estado general, uso de anticonceptivos orales, paridad, antecedentes personales de carcinoma de ovario y/o de mama, antecedentes familiares de carcinoma de ovario (primer grado), presencia de hipertensión arterial, diabetes mellitus, enfermedades cardiovasculares, esterilidad previa y estado pre o postmenopáusico. A todas las pacientes se les solicitaron niveles de CA 125, considerándose negativo niveles inferiores a 35U/ml.

El estudio ecográfico se realizó en la consulta de ginecología, siendo evaluado por un grupo de ginecólogos limitado, con el fin de evitar la variabilidad interobservador, describiendo el número de lesiones y la posibilidad de malignidad por las características de la imagen.

Las pruebas de imagen TC y RMN fueron valoradas y descritas por el Servicio de Radiología del Hospital General Universitario de Ciudad Real, evaluando el número de lesiones y el grado de sospecha de malignidad según las características de la imagen.

La PET – CT fue realizada por el Servicio de Medicina Nuclear del HGUCR, evaluando el número de lesiones, el estadio de la FIGO y las valoraciones cualitativas (sospecha de malignidad) y cuantitativas (SUV máximo precoz y tardío). Se evaluó el valor máximo del Standardized Uptake Value (SUVmáx t) en el diagnóstico diferencial benigno-maligno, tomando como indicador de malignidad una cifra superior a 7,9 (Figura 1).

*Análisis estadístico:* El análisis descriptivo de la muestra se realizó mediante cálculo de frecuencias y porcentajes para las variables cualitativas, y media, desviación típica, valores máximo y mínimo y cuartiles 25 y 75 para las cuantitativas.

Para la comparación de las variables cualitativas se usó la prueba de Chi Cuadrado y test exacto de Fisher. En el caso de las variables cuantitativas se usó la prueba de U-Mann Whitney. Se consideró como nivel de significación para todos los análisis un valor de $p<0,05$.

Para medir la validez de la PET-CT en la clasificación de la tumoración como benigna o maligna según los resultados anátomopatológicos estadísticamente se ha aplicado: la curva ROC *(receiver operating characteristic)* y el área bajo la curva; sensibilidad; especificidad; valor predictivo positivo y valor predictivo negativo.

El estudio estadístico se realizó con el programa PAWS (versión 18.0; Chicago, IL, USA)

Para la comparación de pruebas diagnósticas se utilizó el programa informático Epidat 3.1.

| Variable | Valores |
|---|---|
| Edad | Años |
| Estado general | Bueno / Malo |
| Antecedentes familiares de Ca ovario y/o mama | Sí/ No |
| Antecedentes personales de Ca ovario | Sí/ No |
| Toma de anticonceptivos hormonales orales | Sí/No |
| Paridad | Número de partos |
| Diabetes Mellitus | Sí / No |
| Hipertensión Arterial | Sí/ No |
| Eventos cardiovasculares | Sí/ No |
| Esterilidad previa | Sí / No |
| Premenopausia | Sí/ No |
| SUV máxima precoz | Numérica |
| SUV máxima tardía | Numérica |
| Sospecha de malignidad PET – CT | Benigno / Maligno |
| Estadio FIGO PET – CT | Estadio |
| Ecografía | Número de lesiones |
| Sospecha de malignidad ecográfica | Benigno/ Maligno / Baja sospecha de malignidad |
| TAC / RMN | Número de lesiones |
| Sospecha de malignidad TC / RMN | Benigno/ Maligno / Baja sospecha de malignidad |
| Tipo histológico | Tipo |
| Grado histológico | Diferenciación histológica |
| Ca 125 | Numérico |
| Estadio FIGO quirúrgico | Estadio |
| Resultado cirugía – Anatomía patológica | Benigno / Maligno |

**Tabla 1 -** Variables estudiadas

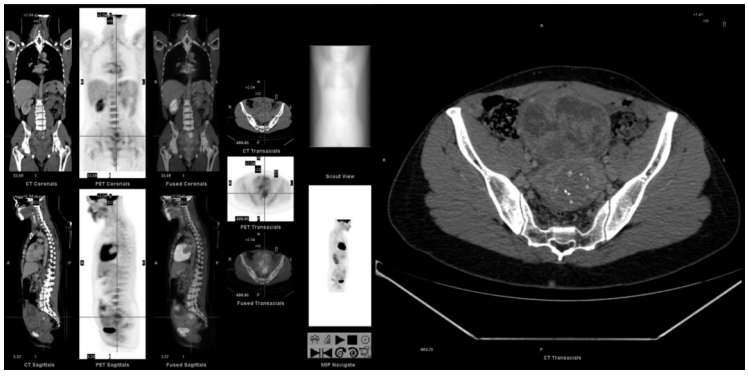

**Figura 1**

**RESULTADOS:**

Se incluyeron 20 mujeres en el estudio, 13 pacientes (65%) presentaron un resultado anatomopatológico de características benignas tras la cirugía, mientras que 7 pacientes (35%) presentaron un tipo maligno.

La edad media de las mujeres con sospecha de patología ovárica fue de 58,55 años (DE 14,84), siendo la más joven de 35 años y la de mayor edad de 80 años.

El 95% presentaban un estado general bueno. Sólo 2 mujeres presentaban antecedentes familiares de carcinoma de ovario (90%) y 1 presentaba el antecedente personal de carcinoma de ovario (95%). El 10 % padecían diabetes mellitus (bien controlada con tratamiento), el 35% hipertensión arterial y un 15% describían un evento cardiovascular entre sus antecedentes.

El 10% tomaban anticonceptivos hormonales orales de forma habitual y el 5% presentaban historia de esterilidad previa. El 50% eran premenopáusicas.

La media de partos era de 1,8 (DE 1,152) con un mínimo de 0 y un máximo de 4.

El valor medio del CA 125 fue 190,8 (DE 248,09). El valor mínimo fue de 5,7 y el máximo de 1118.

El mínimo número de lesiones localizadas por ecografía fue de 1 siendo el máximo descrito de 3.

En la descripción ecográfica, el 20% eran benignos, el 35% presentaban baja sospecha de malignidad y el 45% eran malignos.

Por imágenes de TC y/o RMN el 40% eran sospechosos de malignidad, el 40% con baja sospecha de malignidad y el 20% restante eran benignos.

La SUV máxima precoz tenía como media 8,341 (DE 8,479), un mínimo de 0,2 y un máximo de 29,6. La SUV máxima tardía tenía como media 9,285 (DE 9,326) un mínimo de 0,3 y un máximo 29,7.

La PET – CT describió lesiones como malignas en el 55% de los casos.

En el estudio anátomo – patológico, se describieron al menos 12 tipos histológicos distintos de formación ovárica. El 45% presentaban un grado histológico bien diferenciado, el 15% mal diferenciado y un 35% no se referían en los resultados (Tabla 2).

En el 85% de los casos el estadio del PET-CT era el mismo que el descrito en la cirugía, en un 15% había discrepancia (Tabla 3).

Para el SUV máximo tardío, el área bajo la curva ROC fue 0,945 (IC 95% 0,00 – 1,00) con un cálculo de sensibilidad y especificidad de 7,9 (punto de corte) de 85,7% y 76,9% respectivamente (Figura 3 y 4).

En el estudio de la capacidad del PET – CT para estudiar la malignidad del carcinoma se describe una sensibilidad del 61,54% (IC: 31,25 – 91,83%) y una especificidad del 85,71% (IC: 52,65 – 100%). El valor predictivo positivo es del 88,89% (IC: 62,80 – 100%) y el valor predictivo negativo es del 54,55% (20,57 – 88,52%). El índice de Youden es de 0,47.

**DISCUSIÓN**

El mayor problema a nivel clínico del cáncer de ovario es la dificultad en la detección temprana de la enfermedad y con la mayor exactitud posible para comenzar con el tratamiento adecuado.

Los resultados de nuestro estudio demuestran que la PET-CT es una herramienta de gran utilidad para el estudio de malignidad del cáncer de ovario.

En esta serie se obtuvo una sensibilidad global del 61.54% y una especificidad del 85.71% en la determinación de la benignidad – malignidad del carcinoma de ovario. Datos muy similares a los resultados descritos en la literatura hasta ahora.

Yoshida et al.(16) describen la coincidencia de la PET – CT con la histología del 87%.

Signe Risum et al. (17) estudiaron a 101 mujeres con alto índice de sospecha de cáncer de ovario y obtuvieron resultados de sensibilidad y especificidad de la PET-CT en el diagnóstico de tumores pélvicos de 100% y 92.5% respectivamente con $p<0.00005$, sugiriendo la prueba como electiva si la ecografía detectara una tumoración pélvica y se requiriera información adicional previa a la cirugía.

Yamamoto et al (18) valoraron la capacidad de detección de malignidad de la PET-CT para las masas pélvicas malignas obteniendo una sensibilidad y especificidad del 71.4% y 81.3% respsectivamente.

| Variable | Media | Mediana | Desviación típica | Mínimo | Máximo | Cuartil 25 | Cuartil 75 | p[a] (anatomía patológica) |
|---|---|---|---|---|---|---|---|---|
| Edad | 58.55 | 57.5 | 14.848 | 35 | 80 | 44.75 | 71.75 | 0.204 |
| Paridad | 1.8 | 2.0 | 1.152 | 0 | 4.0 | 1.0 | 2.0 | 0.477 |
| Nº lesiones ecografía | 1.85 | 1.5 | 0.933 | 1.0 | 3.0 | 1.0 | 3.0 | 0.05 |
| Nº lesiones TC/RMN | 1.85 | 1.5 | 0.933 | 1.0 | 3.0 | 1.0 | 3.0 | 0.05 |
| CA 125 | 190.80 | 131.55 | 248.097 | 5.7 | 1118.0 | 24.725 | 284.95 | 0.004 |
| SUV máx precoz | 8.341 | 5.5 | 8.479 | 0.2 | 29.6 | 1.6 | 15.225 | 0.002 |
| SUV máx tardía | 9.285 | 6.25 | 9.326 | 0.3 | 29.7 | 1.6 | 17.475 | 0.001 |

**Tabla 2 -** Características de la población estudiada

| | | Estadio según cirugía | | | | | | |
|---|---|---|---|---|---|---|---|---|
| **Estadio según PET-CT** | | Otros | Ia | Ib | IIIb | IIIc | IV | Total |
| | Otros | 1 | 0 | 0 | 0 | 0 | 0 | 1 |
| | Ia | 0 | 9 | 0 | 0 | 0 | 0 | 9 |
| | Ib | 0 | 1 | 2 | 0 | 0 | 0 | 3 |
| | IIIb | 0 | 0 | 0 | 2 | 1 | 0 | 2 |
| | IIIc | 0 | 0 | 0 | 0 | 2 | 2 | 1 |
| | IV | 0 | 0 | 0 | 0 | 3 | 2 | 4 |
| Total | | 1 | 10 | 2 | 2 | 3 | 2 | 20 |

**Tabla 3 -** Estadio FIGO PET-CT y cirugía

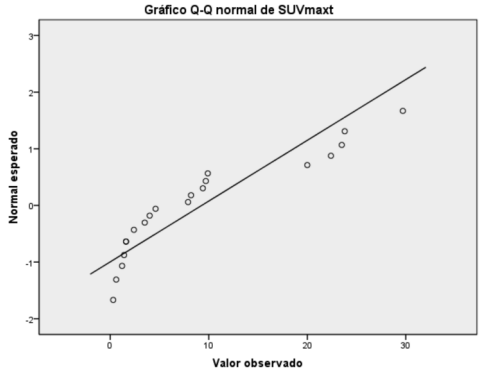


**Figura 2**

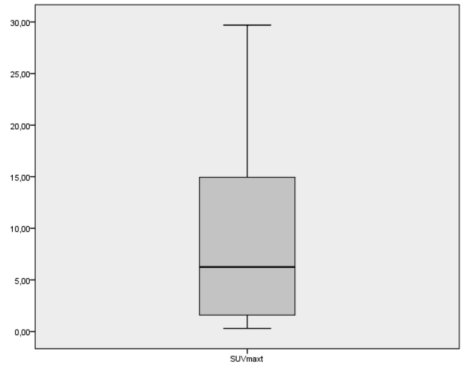


**Figura 3**

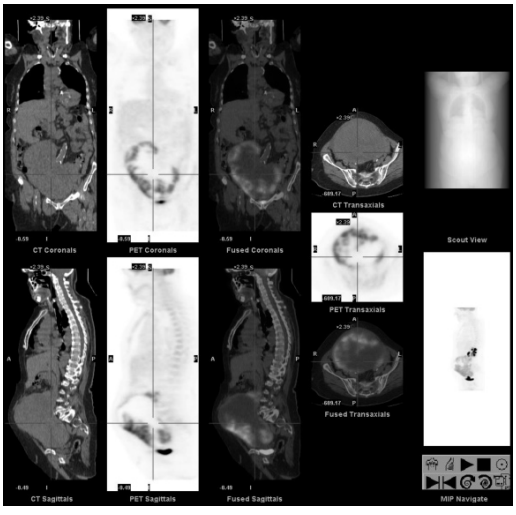


**Figura 4**

En el estudio del cáncer de ovario, describieron una sensibilidad del 100% y una especificidad del 85% para su detección. El SUVmáx utilizado era algo superior en comparación al nuestro para la determinación de malignidad (9.32) pero, en el estudio de tumores benignos era similar (1.74) y consideran que la PET-CT es una técnica útil en la detección del cáncer de ovario primario en mujeres con masas pélvicas de origen desconocido y en la planificación de la terapia a seguir tras el diagnóstico.

El grupo de De Iaco evaluó a 40 pacientes con sospecha de cáncer de ovario, valorando la detección por PET-CT de la tumoración por cuadrantes del área abdominopélvica. Sus resultados mostraban una sensibilidad y especificidad de la PET-CT de 78.9% y 68.4% respectivamente con un valor predictivo positivo del 95.3%. Además, valoraron la utilidad del SUVmáx según el tamaño de la lesión demostrando un alto porcentaje de falsos negativos en lesiones de < 5mm y en carcinomatosis (19).

Sin embargo, estos datos deben interpretarse teniendo en cuenta las limitaciones del estudio.

La prevalencia de la enfermedad es baja y la presentación de una clínica tardía dificulta un diagnóstico precoz. Pese a que nuestro tamaño muestral no es elevado, parece que existe una tendencia significativa a que la PET – CT 18FDG pueda proporcionar un alto impacto en el diagnóstico del cáncer de ovario.

Existe un sesgo de selección, ya que las mujeres incluidas son aquéllas con una alta sospecha de malignidad, lo que conlleva una alta prevalencia de la enfermedad en nuestras pacientes, teniendo que ser cuidadosos en la interpretación del VPN y la especificidad de la prueba.

La confirmación histológica se realizó en todas las lesiones, bien de manera intraoperatoria como posteriormente, siendo de utilidad para el seguimiento de la paciente.

La PET-FDG presenta una serie de limitaciones intrínsecas, entre las que destaca la resolución espacial del tomógrafo. En nuestro estudio hubo un caso falso negativo en el que no se detectaron focos patológicos de captación de la FDG y, sin embargo, se descubrieron lesiones metastásicas en el peritoneo al realizar la laparotomía media.

Además, existen patologías benignas de carácter inflamatorio en las que se acumula FDG, pudiendo originar falsos positivos.

A pesar de estos resultados esperanzadores, creemos que serían necesarios más estudios prospectivos con un mayor número de pacientes para obtener una mejora de las conclusiones.

## CONCLUSIONES

El cáncer de ovario presenta una incidencia y prevalencia baja, añadido a una manifestación clínica tardía el estudio de la patología es dificultosa.

A pesar del pequeño tamaño de la muestra se vislumbra que la PET-CT permite esclarecer la sospecha de malignidad de la tumoración, pudiendo modificar el manejo terapéutico en un número importante de pacientes, evitando cirugías innecesarias o añadiendo tratamientos complementarios.

**BIBLIOGRAFÍA**


1. López-Abente G. et al. Plan integral del cáncer. Situación del cáncer en España. Madrid: Ministerio de Sanidad y Consumo. Dic 2003.
2. Young RC. The treatment of early stage ovarian cancer. Seminars in Oncology. 1995;22(5):76-9
3. Kim M, Kim K, Kim S et al. A hospital-based case-control study of identifying ovarian cancer using symptom index. J Ginecol Oncol 20;2009, 4: 238-242.
4. Mironov S, Akin O, Pandit-Taskar N, Hann L.E. Ovarian cancer. Radiol ClinN Am 45;2007:149-56.
5. Asher V, Hammond R, Duncan T. Pelvic mass associated with raised CA 125 for benign condition. World Journal of Surgycal Oncology, 2010, 8: 28.
6. Aebi S, Castiglione M. Epithelial ovarian carcinoma: ESMO Clinical Recommendations for diagnosis, treatment and follow up. Annals of Oncology 19;2008:ii14-ii16.
7. Covens A et al. Gynecology Disease Site Group. Management of a supicious ovarian mass. Evidence - Guideline in Progress Report; 4-15. Report date January 26, 2004. Draft Report From the CCO the program in Evidence based Care.
8. Karlan BY, Platt LD. The current status of ultrasound and color Doppler imaging in screening for ovarian cancer. Gynecol Oncol. 1994;55:S28-33.
9. Potential clinical utility of dual time point FDG - PET for distinguishing benign from malignant lesions: implications for oncological imaging. Sanz-Viedma S, Torigian D.A, Parsons M. Rev Esp Med Nucl. 2009; 28 (3): 159-166.
10. Lerman H, Metser U, Grisaru D, Fishman A, Lievshitz G, Even-Sapir E. Normal and abnormal 18F-FDG endometrial and ovarian uptake in pre- and postmenopausal patients: assessment by PET/CT. J Nucl Med 2004;45:266-71.
11. Kim S, Chung JK, Kang SB, Kim MH, Jeong JM, Lee DS et al. [18F]FDG PET as a substitute second look laparotomy in patients with advanced ovarian carcinoma. Eur J Nuc Med Mol Imaging 2004;31:196-201.
12. García Garzón, JR., Rodríguez A, Cabrera A. Tomografía por emisión de positrones de cuerpo completo (PET/TAC) con 18FDG. Rev Esp Med Nucl. 2009; 28(2): 85-89.
13. Sanz – Viedma S, Torigian D.A., Parsons M et al. Potencial clinical utility of dual time point FDG – PET for malignan lesions: implications for oncological imaging. Rev Esp Med Nucl. 2009; 28 (3): 159-166.
14. Marsden DE, Friedlander M, Hacker NF. Current management of epithelial ovarian carcinoma: a review. Semin Surg Oncol 2000;19(1):11-9.
15. Garcia-Velloso MJ, López G, Galán MJ, Meiriño M, Martí JM, Boán J, Ritcher JA. Valor clínico de la tomografía de emision de positrones con F-18-FDG en el seguimiento de pacientes con cáncer de ovario. Anales Sis San Navarra 2002;25(1):21-9.
16. Yoshida Y, Kurokawa T, Kawahara K, Tsuchida T, Okazawa H, Fujibayashi Y, et al. Incremental benefits of FDG positron emission tomography over CT alone for the preoperative staging of ovarian cancer. AJR 2004;182:227-33.
17. Risum S, Hodgall C, Loft A, Berthelsen A.K, Hodgall E, Nedergaard L, Lundvall L, Engelholm S. A. The diagnostic value of PET/CT for primary ovarian cancer-A prospective study. Gynaecol Oncol 2007;105:145-9.
18. Yamamoto Y, Oguri H, Yamada R, Maeda M, Kohsaki S, Fukaya T. Preoperative evaluation of pelvis masses with combined 18F-fluordeoxyglucose positron emission tomography and computed tomography. Int J Gynaecol Obstet 2008;102:124-7.
19. De Iaco P, Musto A, Orazi L. et al. FDG – PT/CT in advanced ovarian cancer staging: value and pirfalls in detectin lesions in different abdominal and pelvic quadrant compared with laparoscopy. Eur J Radiol 2010. Aug 3.

## Caso Clínico

# *Patología Endometrial en la Postmenopausia. Posible Origen: Tumores de Células de la Granulosa*

## *Postmenopausal Endometrial Pathology. Possible Origin: Tumor Granulosa Cell*

**Marcos V., Guzmán M., Couso A., Cano A., Martínez N., Heron S., Zapico A.**

Servicio de Ginecología y Obstetricia del Hospital Universitario Principe de Asturias.
Universidad de Alcala de Henares. Madrid. España

**RESUMEN**

Los Tumores de Células de la Granulosa, son tumoraciones ováricas poco frecuentes, que aparecen principalmente en mujeres postmenopaúsicas. Se caracterizan principalmente por su secreción hormonal, productora de sintomatología específica. Nosotros presentamos el caso clínico de una mujer con dicho diagnóstico, su manejo y evolución, haciendo una revisión exhaustiva del tema.

**PALABRAS CLAVE**

Tumores de Células de la Granulosa; Tratamiento; Secreción Hormonal.

**ABSTRACT**

Granulosa Cell Tumors are rare, appearing mainly in postmenopausal women. They are characterized primarily by hormonal secretion, which produces specific symptoms. We report a case of a woman with this diagnosis, management and evolution, making a thorough review of the subject.

**KEYWORDS**

Granulosa Cell tumors; Treatment; Hormonal Secretion.

CORRESPONDENCIA:

**Dra. María Guzmán Muñoz**
Servicio de Ginecología y Obstetricia del Hospital Universitario Principe de Asturias
Carretera Alcalá-Meco s/n.
Alcalá de Henares, 28805, Madrid.
E-mail: mguzmanm1@gmail.com

**INTRODUCCIÓN**

Los Tumores de Células de la Granulosa (TCG) son las neoplasias de ovario productoras de estrógenos más frecuentes. Son tumores poco prevalentes, cuyo origen son los cordones sexuales del ovario. Representan de un 2-5% de todos los cánceres ováricos malignos (1, 2, 3, 4, 5).

La secreción estromal estrogénica de los TCG es la responsable del diagnóstico en estadios precoces de la enfermedad (1). En ocasiones excepcionales pueden producir un componente androgénico que justificaría los signos de virilización (2).

Los TCG pueden ocurrir a cualquier edad y la clínica depende del momento en que se presenten aunque la postmenopausia es la etapa de la vida en la que suceden con mayor frecuencia, siendo la metrorragia su síntoma más característico (3, 4,6).

La forma de presentación más frecuente a cualquier edad es la persistencia de un dolor abdominal localizado y la presencia de una masa pélvica a la exploración física (3, 4,5).

También se han asociado con patología endometrial debido a la producción estrogénica (2). En un 10-15% de los casos se asocia con adenocarcinoma de endometrio que característicamente es bien diferenciado y se encuentra en un estadio precoz.

La producción de estrógenos hace que determinados marcadores tumorales, como el estradiol o la inhibina, adquieran un papel importante (3,4).

Podemos diferenciar dos grupos de TCG: la forma adulta (95%) y la forma juvenil (5%) (1, 3, 4, 6,7).

El factor pronóstico más importante es el estadiaje, basándose en el sistema estipulado por la FIGO (International Federation of Obstetrics and Ginecology) (3, 4, 5,8).

El tratamiento de elección en los tumores primarios es la cirugía inicial de estadiaje y el tratamiento adyuvante con quimioterapia o radioterapia se reserva para estadios II, III, IV y en aquellos estadios I que presenten factores de riesgo (elevado tamaño tumoral, atipia celular…) (3,4).

**CASO CLINICO**

Presentamos a una paciente de 79 años, de raza blanca, que consulta por metrorragia postmenopáusica. Como antecedentes personales presentaba HTA, hipercolesterolemia, fractura de Colles y clavicular, cuatro partos eutócicos y una cesárea por gestación gemelar. Su última regla fue a los 53 años. Como antecedentes familiares presentaba una hermana fallecida por cáncer de colon. A la exploración física se objetivaba un útero en anteversión, de características normales, anejo izquierdo normal, el anejo derecho se palpaba aumentado de tamaño, aproximadamente de 4 cm. y los parametrios libres. Se realizó una ecografía complementaria donde se visualizaba un endometrio de 23 mm, el anejo derecho de 55 x 44 mm, y el anejo izquierdo no se objetivaba. Ante tales hallazgos y con la sospecha de patología endometrial, se realizó una biopsia de endometrio y se solicitó una RMN abdomino-pélvica. La biopsia fue compatible con hiperplasia endometrial simple vs. pólipo endometrial. La RMN fue informada como engrosamiento endometrial a valorar, sugestivo de pólipo endometrial. También se observaba una tumoración sólida con áreas quísticas en su interior, dependiente del anejo derecho. Tras su ingreso en el servicio de Ginecología, la paciente fue intervenida de una histeroscopia quirúrgica en la que se objetivó un endometrio hipervascularizado en fondo y en cara posterior. El resto de la exploración fue normal. Se realizó una biopsia de endometrio en el mismo acto quirúrgico, cuya Anatomía Patológica se informó nuevamente de pólipo endometrial.

Tras dicha intervención la paciente reingresa en nuestro servicio dos meses después por sospecha de patología endometrial y tumoración anexial derecha a filiar. En este segundo ingreso la exploración física mostraba escasos restos hemáticos en vagina, útero en anteversión, de pequeño tamaño y los anejos no se palpaban por el panículo adiposo de la paciente. Se realizó una nueva ecografía que informó de un útero ocupado por una imagen hiperrefringente con áreas econegativas en su interior. En el anejo derecho se visualizó una imagen heterogénea, predominantemente sólida de 53x 53 mm. El Ca 125 era de 48,7 U/ ml.

Ante tales hallazgos se decide realizar histerectomía con doble anexectomía vaginal asistida por laparoscopia. Los hallazgos quirúrgicos fueron los siguientes: Síndrome adherencial. Tumoración anexial derecha de 50 x 60 mm. Anejo izquierdo atrófico. Útero regular. Cavidad peritoneal libre de enfermedad. El estudio anatomopatológico reveló como diagnóstico principal un Tumor de Células de la Granulosa del Adulto con un patrón predominantemente sólido y áreas trabeculares, insulares y macromicroquísticas en el anejo derecho. No se observaron imágenes de invasión vascular tumoral. Índice mitótico 3-5 / 10 HPF. Como diagnósticos secundarios se objetivó una hiperplasia endometrial simple sin atipias. El análisis inmunohistoquímico de la población neoplásica mostró positividad para vimentina, actina, calretinina, pachK (yuxtanuclear), S100 (focal), receptores de progesterona y negatividad para EMA, Ck7, Ck20, CD10, cronmogranina y receptores de estrógenos. Índice de proliferación celular (ki67) menor del 10%. El lavado peritoneal resultó negativo para células tumorales malignas.

El postoperatorio cursó sin complicaciones y actualmente la paciente se encuentra asintomática con revisiones semestrales.

**DISCUSIÓN**

La mayoría de los tumores ováricos proceden del componente epitelial, pero debemos tener presente que existen otros orígenes neoplásicos que otorgan características particulares a dichos tumores, éste es el caso de los TCG.

El componente genético de los TCG no está claramente establecido ya que las mutaciones genéticas BRCA1 y BRCA2 no han sido asociadas con una predisposición a desarrollar Tumores de Células de la Granulosa, al contrario de lo que sucede con los tumores ováricos epiteliales 3. No obstante, existe un estudio en la literatura que recoge dos casos de TCG en dos generaciones consecutivas, de las cuales en una de ellas fue bilateral, hecho que únicamente sucede en un 2-8% de los casos. Debemos interpretar este caso con cautela puesto que la predisposición genética no ha sido descrita en este tipo de tumores y este hecho puede ser una coincidencia (9).

Existen dos formas clínicas de TCG : la forma juvenil que representa el 5% y se da en niñas prepúberes y en mujeres menores a 30 años y la forma adulta que representa el 95% de los casos (1,3,4,6,7).

Los TCG pueden aparecer a cualquier edad siendo la peri y la postmenopausia la etapa de la vida más prevalente3, 4, 6. El síntoma más frecuente de presentación es la metrorragia postmenopáusica, ya que estos tumores producen un estado característico de hiperestrogenismo responsable de la patología endometrial, que varía desde pólipos, hiperplasia simple, atípica hasta adenocarcinoma uterino (2, 3,4). Éste último se caracteriza por ser bien diferenciado, poco invasivo y generalmente de tipo endometrioide. Aunque reseñaremos que el tipo histológico no ha sido objeto de numerosos estudios. Sin embargo, existen algunos casos descritos en la literatura de TCG asociado a adenocarcinoma uterino de alto grado con comportamiento agresivo, por lo que no hay que dar por hecho que todo adenocarciona uterino asociado a TCG será de comportamiento indolente (10).

En las mujeres premenopáusicas se manifestará con irregularidades del ciclo menstrual, como metrorragias, sangrados intermenstruales o amenorrea secundaria (3, 4,6).

En las niñas premenárquicas se presenta como una pseudopubertad precoz, puesto que no se produce ovulación ni producción de progesterona. La clínica consiste en un desarrollo mamario precoz, crecimiento de vello púbico y axilar, sangrado vaginal, crecimiento avanzado y mayor edad ósea (3, 4,6). Se han encontrado asociaciones con el síndrome de Potter, la enfermedad de Ollier (encondromatosis múltiple) y el síndrome de Maffuci (enfermedad de Ollier con hemangiomas) (4). En raras ocasiones se han visto con secreción androgénica responsable de rasgos virilizantes e hirsutismo (2).

El dolor abdominal o pélvico persistente y localizado es otro síntoma muy frecuente a cualquier edad y se relaciona con el tamaño del tumor. La mayoría de las pacientes presentan una masa pélvica en el momento del diagnóstico 3, 4,5. También se produce crecimiento y aumento de la sensibilidad mamaria a consecuencia del hiperestrogenismo 4.

Los TCG pueden romperse en la cavidad abdominal dando lugar a un abdomen agudo cuya manifestación será dolor, distensión abdominal, hipotensión y hemoperitoneo (3, 4,5).

El 80-90% están confinados al ovario en el momento del diagnóstico. Su extensión es local mediante invasión intraperitoneal, aunque pueden producir extensión hematógena causando metástasis hepáticas, pulmonares y óseas años después de su diagnóstico inicial. La enfermedad metastásica con ascitis sucede en un 10% de los casos (3, 4).

La ecografía es una prueba prioritaria para confirmar los hallazgos exploratorios y para obtener información cualitativa de la masa pélvica. Ésta se caracteriza por ser quística, multilobulada, con elevada vascularización, con contenido hemorrágico y partes sólidas alternantes (4).

Siempre debemos realizar una biopsia de endometrio para excluir adenocarcinoma endometrial concomitante (3).

La producción estrogénica por parte del tumor hace de utilidad el papel de determinados marcadores tumorales. El estradiol es útil en la monitorización del estadio de estas pacientes, pero no siempre es lo suficientemente sensible como para servir de marcador tumoral en esta enfermedad ya que no existe producción de estradiol en un 30% de las pacientes con TCG3, (4). La inhibina es una hormona dimérica cuya secreción por las células de la granulosa ha sido catalogada como mejor marcador de la actividad de la enfermedad. Tanto la subunidad A como la B sirven como marcadores, pero parece que la inhibina B se eleva más frecuentemente en estas pacientes (3, 4,7).La MIS (Mullerian Inhibitory Substance) está actualmente en líneas de investigación y parece que puede ser un marcador de actividad muy útil (3,4). Asimismo, la importancia clínica de FRP (Follicle Regulatory Protein) como marcador tumoral está actualmente por descubrir (4).

El estudio anatomopatológico revela que existen diversos subtipos histológicos de TCG. Entre ellos destacan el microfolicular, el trabecular, el insular y el difuso. Aunque es frecuente encontrar características histológicas mixtas en un mismo tumor (3,4).

También se ha visto que el análisis inmunohistoquímico es de utilidad para su diagnóstico (3,4).

Los diagnósticos diferenciales que debemos realizar ante una mujer con adenocarcinoma endometrial y masa ovárica son los siguientes: TCG, cáncer uterino primario con metástasis ovárica y tumor ovárico epitelial sincrónico con tumor uterino (3).

La cirugía es el tratamiento de elección en el manejo inicial de estas pacientes (1, 5). Es necesaria para establecer un diagnóstico histológico, el estadio exacto de la enfermedad y las pacientes con riesgo de recurrencia. Dicho estadiaje normalmente incluye omentectomía parcial, evaluación de ganglios para-aórticos, pélvicos, biopsias peritoneales y lavados peritoneales para analizar citología (3).

El sistema de estadiaje de los TCG se basa en el sistema FIGO (4), que es el mismo sistema que usamos para el estadiaje del cáncer de ovario epitelial. A diferencia de las neoplasias ováricas epiteliales, el 78-91% de las pacientes con TCG se diagnostican en un estadio I (3).

En mujeres postmenopáusicas, en todas aquellas que hayan cumplido sus deseos genésicos y en aquellas que presenten enfermedad avanzada, el tratamiento de elección es la cirugía de estadiaje (3, 4, 5,11).

En mujeres jóvenes con estadio IA que no han completado sus deseos genésicos podemos ofrecerles una cirugía conservadora que consiste en salpingo-ooforectomía unilateral (11). Pero como hemos mencionado anteriormente, previamente realizaremos una biopsia endometrial para descartar patología uterina. Parece prudente completar la cirugía una vez que la paciente haya finalizado sus deseos genésicos, pero el beneficio aportado suscita controversia (3, 4,11).

Los pacientes con estadio I tienen un excelente pronóstico con un período largo libre de enfermedad en el 90% de los casos. La gran mayoría no precisan tratamiento adyuvante. Dicho tratamiento se reserva para aquellos pacientes con enfermedad más avanzada y con peor pronóstico: estadio I con factores de mal pronóstico (gran tamaño tumoral, alto índice mitótico, atipia celular, etc), estadios II, III y IV. La decisión del tratamiento postquirúrgico se basa en la estimación del riesgo de recurrencia en función del estadiaje y de los factores pronósticos (3).

Varios estudios han demostrado una asociaciación entre la radioterapia y el mayor período libre de enfermedad en pacientes con enfermedad avanzada o en casos de recurrencia. Sin embargo, existen estudios que afirman lo contrario. Por tanto, el papel de la radioterapia no está claro en la actualidad (3,4).

Los TCG son neoplasias quimiosensibles. El uso de la quimioterapia en enfermedad localmente avanzada, metástasis y en recurrencias parece generar un aumento del periodo libre de enfermedad. La terapia utilizada en la actualidad es el BEP (Bleomicina-Etopósido-Platino). Constituye un régimen combinado activo con toxicidad tolerable como primera línea pero es importante saber que el BEP es mielotóxico y se asocia a mayor riesgo de Leucemia Mieloide Aguda (3,4).

No existen datos en la literatura con los que podamos afirmar que la radioterapia es superior a la quimioterapia en pacientes con un volumen residual tumoral pequeño (3,4).

La terapia hormonal ha sido ensayada en casos de enfermedad progresiva que no han respondido a quimioterapia ni radioterapia. Sin embargo, la experiencia que existe actualmente es limitada. Es importante reseñar la importancia del Paclitaxel, tanto en monoterapia como en combinación con Carboplatino, puesto que tiene un papel importante en los tumores ováricos epiteliales y actualmente se encuentra en investigación su uso para los TCG (3,4).

El estadiaje del tumor y, en menor medida, el tamaño tumoral son los factores clínicos pronósticos más importantes (3, 4,8). La atipia celular, el índice mitótico (>4-10 mitosis/10HPF) y la ausencia/presencia de los cuerpos de Call- Exner son los factores anatomopatológicos más relevantes. El estadiaje es un factor pronóstico significativo ya que no es solo un marcador de la tasa de proliferación del crecimiento del tumor sino que también es un signo de invasión y metástasis, especialmente en estadios avanzados. Es el único factor en el cual se pueden basar las decisiones terapéuticas. La atipia celular es un factor pronóstico independiente de disrregulación celular que suele asociarse a un índice mitótico alto (3, 4,8).

Se han descrito otros factores de mal pronóstico aunque en la mayoría de las series generan gran controversia, como son la edad menor de 40 años, la rotura tumoral, la invasión linfovascular, la aneuploidía del DNA, la sobreexpresión de p53, el tipo histológico difuso e insular y el porcentaje de Ki 67 (3, 4,8).

Con el uso de los factores pronósticos anatomopatológicos es posible distinguir los tumores con alta tasa de proliferación, hecho clave en el manejo terapéutico. No obstante, tendremos presente que con esta información no es posible predecir las recurrencias tardías de las lesiones con crecimiento lento.

Más del 25% de las pacientes desarrollarán recurrencias tras un largo intervalo libre de enfermedad. El tiempo medio de recaída es de 4-6 años después del diagnóstico aunque algunos estudios afirman que pueden aparecer incluso 20 años después. Este hecho implica la necesidad de un seguimiento a largo plazo con anamnesis, exploración física y marcadores tumorales (estradiol e inhibina) (3, 5,7).

No existe un protocolo estándar para las recaídas de TCG 3. Diversas posibilidades de cirugía agresiva seguida de quimioterapia con cisplatino o radioterapia se han asociado con períodos largos libres de enfermedad (3, 4,12). Las recurrencias de dichos tumores son generalmente multifocales e invaden diversos puntos abdominales requiriendo una cirugía multivisceral para su resección completa 13. Se ha observado que el cisplatino está asociado a un aumento de la supervivencia en las recurrencias (3,12).

En conclusión, los TCG son tumores poco frecuentes que se diagnostican en estadios precoces a consecuencia de la secreción estromal estrogénica. Dicha característica los diferencia de las neoplasias ováricas de origen epitelial. Pueden darse en cualquier momento de la vida pero, por su frecuencia en este grupo de edad, debemos estar especialmente alerta ante toda mujer postmenopáusica que consulta por metrorragia y presenta una tumoración anexial en la exploración física.

**BIBLIOGRAFÍA**


1. Geetha P, Nair MK. Granulosa cell tumours of the ovary. Aus N Z J Obstet Gynaecol 2010;50:216-20.
2. Tanaka YO, Ide Y, Nishida M, Nishide K, Tsunoda H, Kajitani M, Itai Y. Ovarian tumor with functioning stroma. Comput Med Imaging Graph 2002;26:193-197.
3. Schumer ST, Cannistra SA. Granulosa cell tumor of the ovary. J Clin Oncol 2003;21:1180-1189.
4. Pectasides D, Pectasides E, Psyrri A. Granulosa cell tumor of the ovary. Cancer Treat Rev 2008;34:1-12.
5. Koukourakis GV, Kouloulias VE, Koukourakis MJ, Zacharias GA, Papadimitriou C, Mystakidou K, Pistevou-Gompaki K, Kovaris J, Gouliamos A. Granulosa cell tumor of the ovary: tumor review. Integr Cancer Ther 2008;7:204-15.
6. Tanaka YO, Tsunoda H, Kitagawa Y, Ueno T, Yoshikawa H, Saida Y. Functioning ovarian tumors: direct and indirect findings at MR imaging. Radiographics 2004;24:S147-166.
7. Chudecka-Glaz A, Rzepka-Górska I, Blogowska A, Zielinska D. Granulosa cell tumor in different periods of women ´s life. Ginekol Pol 2003;74:689-94.
8. Miller BE, Barron BA, Wan JY, Delmore JE, Silva EG, Gershenson DM. Prognostic factors in adult granulosa cell tumor of the ovary. Cancer 1997;79:1951-5.
9. Stevens TA, Brown J, Zander DS, Bevers MW, Gershenson DM, Ramondetta LM. Adult granulosa cell tumors of ovary in two first-degree relatives. Gynecol Oncol 2005;98: 502-505.
10. Rabban JT, Gupta D , Zaloudek CJ, Chen LM . Synchronous ovarian granulosa cell tumor and uterine serous carcinoma: a rare association of a high- risk endometrial cancer with an estrogenic ovarian tumor. Gynecol Oncol 2006;103:1164-1168.
11. Zhang M, Cheung MK, Shin JY, Kapp DS, Husain A, Teng NN, Berek JS, Osann K, Chan JK. Prognostic factors responsible for survival in sex cord stromal tumors of the ovary. An analysis of 376 women. Gynecol Oncol 2007;104:396-400.
12. Uygun K, Aydiner A, Saip P, Kocak Z, Basaran M , Dincer M, Topuz E. Clinical parameters and treatment results in recurrent granulosa cell tumor of the ovary. Gynecol Oncol 2003;88:400-403.
13. Fotopoulou C, Sawatis K, Braicu EI, Brink- Spalink V, Darb- Esfahani S, Lichtenegger W, Sehouli J. Adult granulosa cell tumors of the ovary: tumor dissemination pattern at primary and recurrent situation , surgical outcome. Gynecol Oncol 2010;119:285-29

**Tribuna humanística**

# Patobiografia obstétrica de Isabel La Católica y comentarios medicos a sus enfermedades y su muerte*

*Obstetric pathobiography Isabella the Catholic comments and physicians to their illnesses and death*

**Cruz y Hermida J.**

**PREÁMBULO HISTÓRICO**

Desde la más remota antigüedad, la asistencia a los partos había estado en las manos de las mujeres dedicadas a este oficio (parteras, matronas o comadronas, como acepciones válidas). Así, en el segundo Libro del patriarca Moisés, se habla de dos importantes comadronas hebreas: Siphra y Púa. Y es de justicia constatar que Sócrates e Hipócrates, fueron hijos de sendas parteras de profesión y que, por rara conciencia, llevaron el mismo nombre: Fenarete.

En el siglo III a.C., en el esplendor de la gran Escuela de medicina de Alejandría, surge el nombre de Agnodice, que creará la "profesión de Matronas", precedente de las futuras "obstetric" y "mullieres medicae" de la Roma de los Césares, que ejercieron el arte de los partos, junto a la medicina y la Cirugía.

Ya en el siglo XI de nuestra Era, la célebre Escuela de Salerno nos brinda los nombres de ilustres parteras: Abella, Rebeca, Sichulgarta, y especialmente Trottula, la controvertida "médico hembra", esposa de Juan Platearius, jefe de una dinastía de prestigiosos médicos, con los que Trottula compitió en el ejercicio de la profesión, escribiendo sensatos consejos sobre la "Protección y sutura de los desgarros perineales en el parto".

Este matriarcado de profesión, se continúa hasta que, a principios del siglo XVII, el famoso Hospital Dieu, autoriza a los médicos-cirujanos a practicar la obstetricia, si bien con la dura competencia y oposición de las parteras, que veían invadido su terreno profesional.

CORRESPONDENCIA:

**Prof. Julio Cruz y Hermida**
C/ Abrego nº 25
28223 Prado de Somosaguas
Pozuelo de Alarcón - Madrid

*Discurso de ingreso en la Real Academia de Bellas Artes y Ciencias Históricas de Toledo. (Abrl 2004)*

Aprovechándose de este movimiento reivindicativo de los Médicos, en el Hospital de Alcalá de Henares, el madrileño doctor Sebastián Soto, comienza a dedicarse exitosamente a la asistencia de los partos. Años antes, en 1522, el Dr. Wertt, de Hamburgo, comete la osadía de asistir un parto disfrazándose de mujer para poder hacerlo. Es descubierto se le juzga y se le condena a morir quemado en la hoguera por violar una profesión reservada únicamente al sexo femenino. Si Juana de Arco murió de tal guisa por sus principios religiosos, habrá que convenir que al Dr. Wertt lo achicharraron por sus osadas devociones obstétricas.

Los médicos anteriores a este cambio profesional de género, solo se inmiscuían en el terreno de los partos cuando había que resolver situaciones límites que las Comadronas no podían resolver por desconocimiento quirúrgico, tales como: embriotomías, o cesáreas postmortem, ya que imperaba la prohibición de realizarlas en mujeres vivas, dada la elevada mortandad que conllevaba su práctica. Por todo ello la medicina obstétrica medieval del siglo XVI, como vamos a apreciar seguidamente, tenía solo el protagonismo secundario en los "Médicos-cirujanos de toga", de alto rango, y los "Romancistas o barberos", de menor categoría intelectual y social. Todos ellos nacidos de los Reales Colegios de Cirugía creados en los albores del s. XVII, para el mejoramiento de conocimientos de Medicina en general, y de la Cirugía y Obstetricia, en particular.

Se dice que la Reinas y Princesas de estos históricos periodos que nos ocupan, eran atendidas en sus parturiciones por médicos notables.

Ello no era totalmente cierto. Estos médicos de prestigio en la Corte o en las Universidades, atendían el curso médico de los embarazos, y sólo prestaban su presencia en los partos, que no actuación obstétrica, ene el momento clave de parir de las Reinas y Princesas. Quien ejecutaba la extracción final de los fetos, eran las parteras o Comadronas, profesionales de menor rango, pero más experimentadas en estos avatares de la expulsión fetal que los Médicos de Cámara que sí certificaban los nacimientos, mas como notarios que como médicos.

Así, han dejado su nombre en las páginas de la Historia de la Medicina española: La Herradera, que asistió a la Reina Isabel en el nacimiento de su hijo Juan; María de Ulloa, quien atendió el parto de la Princesa Juana, en el nacimiento de su hija Catalina-Leonor; Doña Quirce de Toledo, que prestó servicios profesionales a la Emperatriz Isabel, esposa de Carlos V, recogiendo con sus manos a quien luego reinó con el nombre de Felipe II.

En Francia, hay que mencionar a Luisa Bourgeois, discípula del gran Ambrosio Paré, que asistió a María de Medicis en él parto del futuri Rey Luis XIII. Y a Madame Lachapelle, Jefa de Comadronas del Hotel Dieu, que atendió a damas de la Corte francesa y miembros de la realeza, asociada a su merecida fama, su específica "maniobra con el Forceps", que contó con la aprobación del célebre obstetra Baudelocque, y que todos los que hemos ejercido la docencia hemos explicado a nuestros alumnos, al tratar las distocias de rotación de la cabeza fetal.

En la Corte de Brandenburgo de Federico II, sobresale Juatina Siegemund, que ayudó a multiplicarse a la familia real Alemana, teniendo tiempo también para escribir el célebre tratado de Obstetricia sobre "La versión de los pies del feto" utilizada posteriormente por muchos médicos obstetras.

En nuestro país, la última comadrona que prestó servicios profesionales en partos reales, fue la madrileña Elvira Morena Arranz, en la segunda mitad del pasado siglo XX. Elvira fue la matrona del prestigioso tocólogo D. Manuel Mendizábal Amézaga, quien tuvo el honor de asistir, en la madrileña Clínica de Ntra. Sra. De Loreto, a Dª. Sofía de Grecia hoy Reina de los españoles, en los partos de sus hijos.

A esta competente profesional –que accidentalmente me ayudó en algunos de mis partos en la susodicha Clínica– le cabe el orgullo de haber sido coprotagonista auxiliar en el nacimiento del Príncipe Felipe de Borbón príncipe de Asturias y futuro Rey de España. Hoy, a sus más 90 años y una salud precaria, es consciente –según conversacion reciente con ella- de que el destino la ha deparado un lugar de privilegio en la Historia de la Obstetricia española, incorporándose a la selecta nómina de Comadronas de la realeza. Sea, pues, estas palabras de recuerdo y cariño homenaje a su persona.

Tras este obligado preámbulo, y manteniendo una línea de episodios cronológicos, cabe extendernos en dos hechos fundamentales de la vida de Isabel la Católica: su propio nacimiento, y su boda al borde de superar la adolescencia, a los 17 años.

**NACIMIENTO**

Isabel nace el 22 de Abril de 1451, festividad de Jueves Santo, "a las III horas y II tercios de hora después del medio día", según parte del médico Julián Gutiérrez de Toledo, publicado en el "Cronicón de Valladolid".

Este nacimiento es el primer episodio obstétrico en que se erige en protagonista, con la obligada complicidad biológica de su madre, la princesa Isabel de Aviz, portuguesa del linaje de los Trastamara, bella dama cuya abuela materna, Felipa, de las ramas cruzadas de los Láncaster y Plantagenet, exhibía una hermosa tez de "color rubio-rojizo", del que genéticamente se apropió, en bastante medida, nuestra Reina Isabel, belleza cantada en versos por el propio Marques de Santillana.

Tan fausto suceso acontece en la pequeña Villa amurallada del realengo, conocida por Madrigal de las Altas Torres, en el centro de la geografía abulense configurada por las Villas o ciudades de Arevalo, Medina del Campo, Peñaranda de Bracamonte y Olmedo, en la Casa-Palacio de su padre el Rey don Juan II –hoy reconocido como histórico Monasterio de las Madres Agustinas de Gracia (Figura 1)- en donde se albergaba por aquellas fechas su madre junto a su séquito.

**Figura 1.** Madrigal de las Altas Torres, lugar de nacimiento de la futura Reina; actual Monasterio de las Madres Agustinas de Gracia

Parece ser que el embarazo y el parto de Isabel de Portugal transcurrio dentro de límites normales para la madre y la nacida, y fue asistido, bajo la vigilancia del doctor Gutiérrez de Toledo, por dos avezadas parteras de Medina del Campo, cuyos nombres desconocemos. El propio doctor escogió, para el noble puesto de nodriza, a una dama principal, puérpera de un hijo nacido hacía dos meses, igualmente portuguesa, conocida con el nombre de María Lopes, y por cuya dedicación de amamantamiento regio, recibio un óbolo de diez mil maravedies.

La recien nacida fue bautizada en la Iglesia de San Nicolás, de la Villa de Madrigal, conservándose en la actualidad la histórica pila bautismal, junto al ábside del templo.

La niñez y adolescencia la pasó, en gran parte, junto a su madre, en el Castillo Real de Arévalo, y su juventud no fue un camino de rosas; más bien de espinas, por convertirse en amargo testigo de la dolorosa enfermedad y muerte de su madre, con quien se sentía muy unida en afectos; de la de su padre y hermano Alfonso, y de las intrigas familiares de su hermanastro Enrique IV (Figura 2), y su sobrina Juana la Beltraneja. Todas estas tristes circusntancias propiciáronla un recio carácter, que fortaleció sus principio políticos y religiosos, traduciéndose en una trascendente decisión: su boda con el Principie Fernando de Aragón Rey de Sicilia, con lo que consiguió casarse con un hombre al que amaba, y lograr la unión de los Reinos de Castilla y Aragón, en un meditado "monta tanto" de uno como de otro soberano, semilla de la futura nación española.

**Figura 2.** Enrique IV, hermanastro de Isabel

**BODA DE ISABEL**

Respecto a esta boda, cabe consignar que se celebro el 19 de Octubre de 1496 en Valladolid, en la casa del noble D Juan de Vivero, hoy Audiencia Provincial, y bendecida por el Arzobispo de Toledo (Figura 3).

Este enlace tuvo un reconocido fondo de amor por ambos, si bien don Fernando, compatibilizó dicho amor con frecuentes escarceos extraconyugales, debido a su excesiva fuerza sexual, aunque disculpados por una específica y amplia moral, al respecto, consentida y aceptada por la sociedad, mas no por la esposa, que no la compartía y sí sufría, acompañada de dolorosas crisis de celos.

El cronista Bernaldez, ejerció de satírico juglar, denunciando las infidelidades con una coplilla de doble intención, que corrió de boca en boca por el pueblo:

**Figura 3.** Matrimino de Isabel y Fernando

*¡Flores de Aragón,*
*de Castilla son!*
*¡Pendón de Aragón!*
*¡Pendón de Aragón!*

La noche nupcial, fue recogida, dentro de la natural discreción del protocolo palatino, por Mosén Diego de Valera y el Cronista Comenge, como testimonio de lo ocurrido: "Los príncipes consumaron el matrimonio. Y a la puerta de la Cámara estaban los protocolarios testigos: Jueces, Regidores y caballeros de la nobleza, los cuales, tras la consumación, recogieron y exhibieron la sábana manchada de sangre, como cumplido testimonio, de vergeneidad y nobleza y como especial muestra de entrega de esa vergeneidad a su marido y al Reino. También declararon haber visto la Cámara dónde se encerró la real pareja" (Figura 4).

**Figura 4.** Acta Notarial del matrimonio de los Reyes Católicos

**EMBARAZOS Y PARTOS DE ISABEL LA CATÓLICA**

Adentrémonos en la patobiografía de Isabel la Católica, tan rica en sucesos obstetricos, con trascendete repercusión en la Historia de España no sin antes expresar mi gratitud a dos queridos amigos y colegas, eruditos en el tema isabelino, los doctores Becerro de Bengoa y Sevilla Lozano, que, con os mimbres de la documentacion que me han aportado, han permitido que pudiera elaborar el cesto, que condensa esta página histórica de la Medicina de la vieja España.

El primer embarazo de Isabel de Castilla se inicia un año después de celebrado su matrimonio, en el año de 1470, dándose notificación pública de la buena nueva, por el Relator y Cronista oficial del Reinado de los Reyes Católicos, Hernando del Pulgar.

La gestación transcurre sin signos patológicos y dentro de la conveniente normalidad, pese a los continuos viajes que la princesa hace por sus tierras a lomos de caballerías que aforntunadamente no afectan la buena evolución de su primera gravidez.

El parto, algo largo de horas, como corresponde a su condición de primigesta y primípara, se resuelve satisfactoriamente en la madrugada del 1 de Octubre de 1470, bajo la vigilancia del Médico de cabecera de Isabel, y Catedrático de Salamanca, el doctor Juan Rodríguez de Toledo, ayudado por avezadas parteras, en el palacio palentino de Dueñas. Da a luz a su primogénita, que recibirá igual nombre que el de su madre y abuela, y que veinte años depues se casaría con el heredero de Portugal, el príncipe D. Alfonso.

El cronista Hernando del Pulgar, deja constancia del buen temple de la parturienta con estas palabras: "Guardaba tanto la continencia del rostro que, aún con los dolores del parto, encubría sus sentimientos, e forzábase a no mostrar ni decir la pena que en aquellas horas sienten o muestran las mujeres."

Fiel a las leyes y a la tradición, aceptó el precepto de parir ante testigos importantes de la Corte (costumbre impuesta desde los tiempos de la madre de don Pedro el Cruel (Figura 5), acusada de hacer pasar como hijo suyo al de una mujer judía). Para ocultar con pudor su natural vergüenza, al tiempo ocultar también los rictus de dolor producidos por las fuertes contracciones del parto exigió y consiguio que su rostro fuese tapado con un tupido velo.

**Figura 5.** Rey Pedro el Cruel, antepasado de Isabel

Al iniciarse el verano de 1475, tras cansados y obligados viajes a caballo para detener los intentos bélicos creados al reino por Juana la Beltraneja (Figura 6), en el camino de Toledo a Ávila, justamente en la localidad abulense de Cebreros, aparecen contraciones abdominales de cierta intensidad, durante la noche, acompañadas de sangrado vaginal, que hace pensar en la interrupción de una gestación precoz, lo que acaba confirmándose con la expulsión de un feto de pocos meses, en típico cuadro de aborto tardío. Dicho feto es identificado como un varón.

**Figura 6.** La Beltraneja, puso en peligro el reinado de Isabel

Para no contrariar al Rey Fernando, que ansiaba descendencia masculina, Isabel obliga a jurar a su Médico de Cámara, que jamás diría nada de este suceso al Rey. Pese a que el Médico cumplió sus palabra, parece ser que don Fernando, se enteró del mismo por otras personas, lo que le sumió en estado de penosa aflicción.

La resolución final de este aborto, compitió al médico Lorenzo Badoc, que ya había tratado a la Reina, años antes, de su esterilidad secundaria, y lo hizo con tal competencia y destreza, que pasados dos días, la Reina emprendió cabalgadura hacia su proyectado destino: Tordesillas.

El doctor Badoc, por su singular trayectoria y actividad médica en la Corte, merece que le dediquemos un especial comentario. Fue un Médico judío, residente en Toledo, quien, llegado el momento, no aceptó integrarse en el grupo de los "médicos conversos", sufriendo expulsión con sus congéneres.

Su fama profesional, instó a la propia Corte castellana a solicitar su regreso a España, y sus grandes conocimientos en el campo de la esterilidad de las mujeres, ya conocidos personalmente por la Reina Isabel, le abrieron nuevamente las puertas, para recobrar el puesto profesional que tenía en la misma.

Fue médico leal, pero riguroso, con su real paciente, y se cuenta la dura actitud de reproche hacia la soberana por sus andanzas a lomos de caballos y mulas en sus embarazos, a los que achacó el aborto de Cebreros.

En esa línea de rigor preventivo, al formalizarse el embarazo que daría lugar al parto del príncipe Juan, Badoc prohíbe a la Reina que se desplace, de Sevilla a Jerez de la Frontera en su habitual medio de transporte con caballerías, aconsejando que el viaje se haga por ruta fluvial a través del Guadalquivir, con desembarco final en San Lucar de Barrameda.

Nuestro buen amigo, el Dr. Becerro de Bengoa, apasionado "sanluqueño", nos revelaba orgulloso que, tras la arribada a San Lucar, y descansando en el Castillo de Santiago, residencia de los Duques de Medina Sidonia, la Reina sube a la Torre de Homenaje del mismo,

contemplando extasiada y, por primera vez en su vida, la grandeza del mar. Con esa visión impactante, reanuda horas después en carroza, el camino para llegar a Jerez, con su gestación indemne.

Tras el aborto ya comentado, Isabel mantuvo un lapso de ocho años de esterilidad secundaria, pese a los cuidados médicos, entre ellos los del doctor Lorenzo Badoc, lo que la impulsó con devota fe a peregrinar a San Juan de Ortega (Figura 7), "santo procurador de niños", para suplicar un embarazo con hijo varón. Las súplicas debieron dar positivo fruto, ya que el 30 de Junio del año 1478, octava del Santo dispensador de gracias de fertilidad, nacía a mediodía el ansiado varón, que más tarde sería el Príncipe Juan, heredero de la Corona y Príncipe de Asturias, Jurado como tal en 1480 en las Cortes de Toledo.

**Figura 7.** La reina peregino a San Juan de Ortega

Según la crónica de Andrés Bernaldez, el célebre Cura de la localidad andaluza de Los Palacios, que ejercía de sacerdote e historiador, el embarazo fue vigilado estrictamente por Lorenzo Badoc, y el parto fue atendido por las expertas manos de la célebre partera "La Herradera", vecina de Feria, apodada así por ser esposa del herrador y dueño de la fragua de dicha localidad sevillana.

El Rey, continuando la ancestral tradición, nombró testigos del natalicio a los ilustres caballeros de la Corte: García Tellez, Alonso Melgarejo, Fernando de Abrego, y Juan de Pineda, que dieron fe del trascendente suceso. La Reina, como en anterior ocasión, volvió a ocultar su cara con un velo, y además ordenó apagar los candelabros de ambiente que iluminaban la estancia. Sírvanos el juego de palabras: "dio a la luz en la oscuridad".

El recién nacido fue bautizado por el Cardenal Mendoza, y puesto en las manos de la noble dama doña María de Guzmán, que luchó con denodado esfuerzo por salvaguardar la débil salud del Príncipe. Esta salud precaria persistió a lo largo de su niñez, lo que obligó a los Médicos de la Corte, a emplear toda clase de tónicos vigorizantes, entre ellos el extracto de tortuga, lo que justificó la regia preocupación de abastecerse de estos quelonios.

Fue también consultado el afamado médico alemán Jerónimo Münzer, quien confirmó la debilidad general congénita del Príncipe y la presencia de un labio leporino, con grave afectación del paladar, que condicionó disartría y tartamudez.

A los ocho meses del parto anterior, la Reina queda nuevamente en estado de "buena esperanza", y el 6 de noviembre de 1479 "a las 3 horas después de la salida del sol", en el Palacio de Cifuentes de la Ciudad de Toledo, tras llegar de la ciudad extremeña de Guadalupe, con el cansancio natural del viaje en carrozas y caballos, que quizás apresurase el inicio del parto, tiene lugar éste, con el nacimiento de un feto vivo, hembra, que recibirá en la Pila bautismal de la Parroquia de San Salvador, el nombre de Juana (Figura 8), en recuerdo a su abuelo materno. Días después es presentada por su propio padre ante el Altar mayor de la Catedral toledana.

**Figura 8.** Princesa Juana, hija de Isabel y Fernando el Católico

Fue amamantada por su madre, a diferencia de los hijos nacidos anteriormente que se criaron con nodrizas, y dicen algunas crónicas que "era bella al nacer y más bella en su juventud, con gran parecido a la abuela paterna, doña Juana Enríquez, de ahí que la Reina Isabel, en tono jocoso, la apodara "mi suegra".

En palabras del historiados Manuel Fernández Álvarez, "el parto sucede en la ciudad de Toledo, dentro de un enfervorizado ambiente de Corte, en que la monarquía es una verdadera teocracia, con el principal objetivo de la conquista del reino nazarí de Granada, último reducto musulmán en la península y el final de la Reconquista".

Esta recien nacida llevaba impregnada en su envoltura amniótica el estigma histórico de grandezas y miserias en el futuro de su vida. Fue una mujer desdichada, marcada por un desequilibrio mental pintado por las pinceladas tristes de la esquizofrenia, en el complejo psicótico que la rodeaba. Pero en contrapunto de grandeza, parió al más grande de los monarcas, al César Carlos V (Figura 9), si bien –y siguen los contrastes- sin marco real ni asistencia facultativa. Asegúrase que lo parió en soledad, en una de las letrinas del Palacio de Gante, adonde fue a resolver primarias necesidades. Nunca tuvieron mejor sustentación las palabras de San Agustín referidas a los nacimientos: "inter faces et urina nascimur" (nacemos entre la orina y las heces).

**Figura 9.** Emperador Carlos V, hijo de Juana y nieto de Isabel

En marzo de 1482, la Reina Isabel se traslada, de Aragón a Medina del Campo, en ruta hacia Granada, "estando –como dicen los Cronistas de la época- preñada y trabajada de tanto camino" comentando al séquito íntimo, que las mayores molestias que padecía en este embarazo, superiores a las de los anteriores, podrían ser signo de una preñez gemelar, despertando tal suposición gran temor e inquietud en ella y su entorno, porque en aquel siglo XV, los "partos dobles eran –a juicio de los agoreros- de tan mala sombra como lo eclipses de luna".

La temerosa hipótesis se cumplió y el 29 de Junio de 1482, sobreviene un parto gemelar en la ciudad de Córdoba, en pleno fragor de la guerra contra Boabdil.

Tras cierta prematuridad en las fechas previstas, cosa lógica en los embrazos gemelares, potenciada por la extremada actividad viajera de la Soberana, ésta da a luz una niña de bajo peso, que con los años sería la Infanta María y casaría en 1500 con su cuñado, el Rey de Portugal D. Manuel "El Afortunado", viudo de su hermana Isabel. Esta Infanta moriría en 1517, a los pocos días de un parto con signos que hacen presuponer la presencia de una grave infección puerperal.

La hermana gemela nació muerta a las 35 horas de la primera, no por causas del parto, sino por fallecimiento intraútero, bastantes días antes, dado el estado de maceración fetal por los signos expresados por los facultativos presentes en el parto.

Como colofón a esta biografía obstétrica de Isabel la Católica, dejemos constancia que el quinto y último parto de la misma, pudo acontecer, para algunos el 15 de Diciembre de 1485. Para el Padre Mariana, el 16 de igual mes; y para el Cronista de la época Galindez, el 16 de Enero de 1486. Conjugando estas tres fechas hallaremos la cierta. Lo que sí es cierto es que, de este parto, acaecido en Alcalá de Henares, en el Palacio del Cardenal Mendoza, a la sazón Arzobispo de Toledo, nace la Infanta Catalina, por quien su padre tuvo especial predilección, declarada públicamente: "Es la hija que yo más quiero de las que Dios me dio".

Catalina, Infanta de Castilla y Aragón, estuvo casada durante 19 años con Enrique VIII de Inglaterra (Figura 10), de cuya descendencia hay que constatar varios abortos y cinco partos prematuros, con hijos que murieron a los pocos días o semanas de sus nacimientos. Tan solo sobrevivió una hija María Tudor, que llego a ser Reina de España por su matrimonio con Felipe II.

**Figura 10.** Catalina y Enrique VIII

El hecho de que, de esta triste descendencia, solo sobreviviera María, hace pensar que pudiera haberse quedado sensibilizada por una incompatibilidad sanguínea grupal o de factor Rh provinente de su primer marido el Príncipe Arturo de Gales; hipótesis poco probable ya que la mayoría de los historiadores afirman que no hubo consumación en este primer matrimonio por la debilidad tísica que arrastraba y que le produjo la muerte a los pocos meses de casarse con Catalina, por lo que Sarisbrick dejó escrito que la Infanta española quedó viuda y doncella. Posiblemente sea más verosímil una segunda hipótesis: los abortos y la prematuriedad pudieron obedecerse a una sífilis contagiada por su segundo esposo, Enrique VIII.

Con este último episodio obstétrico cerramos el amplio y sugestivo capítulo de las descendencias de nuestra gran Reina (Figura 11): Isabel, Juan, Juana, María y Catalina que nacieron a través de las diferentes geografías del Reino, ya reseñadas, como: Palencia, Sevilla, Toledo, Córdoba y Alcalá de Henares, producto de aquella Corte nómada y trashumante, en la que Isabel demostraría que era una excepcional mujer para reinar y para parir a lo largo y ancho de las variopintas tierras de su pueblo.

## ENFERMEDADES Y MUERTE DE LA REINA

Hemos hablado de la vida de Isabel la Católica, y de las vidas que generosamente ofrendó con los nacimientos de sus hijos, a su propia familia, a su Reino, y al futuro de la Historia de España.

Momento es ahora para comentar el epígono de lo anterior: su Muerte.

**Figura 11.** Reina Isabel la Católica

A partir de 1496, en que fallece su madre Isabel de Portugal, con la que siempre se mantuvo muy unida, no solo comienza el declinar físico de nuestra gran Reina, sino también la dolorosa afectación psíquica, a través de experiencias emocionales como las muertes de sus hijos Isabel y Juan y la de su nieto el Infante Miguel.

Las dolencias orgánicas van haciendo mella en su debilitada salud, cuidada solícitamente por los "Médicos de la Corte" y "Asistentes de Cabecera", los doctores más preclaros de la época: Nicolás de Soto, Juan de Guadalupe, Julián Gutiérrez de Toledo, Bustamante, el Catedrático "de prima" de Salamanca, Dr. Juan de la Parra, y el renombrado Hernán Álvarez de la Reina, que ejerció algunos años como "Físico principal" de los Reyes, con un sueldo anual de 90.000 maravedies, en virtud de Célula Real expedida el 15 de Noviembre de 1497.

Un año antes de su óbito, reaparecen crisis febriles, que recuerdan a las "tercianas" que padeció tiempo atrás. También se la detecta un notable grado de hidropesía y alteraciones del ritmo cardíaco sugerentes de "dolencia de corazón" (que por sus antecedentes de dolores articulares, cabe deducirse un proceso reumático que originaría una posterior endocarditis). La aparición de llagas diseminadas por el cuerpo, de difícil cicatrización, acompañadas de una descompensada sed y aumento de la cantidad y frecuencia de la micciones (poliuria-polaquiuria) pudieran interpretarse, en una reflexión retrospectiva, como síntomas de un cuadro de diabetes severa.

Ya hacía tiempo que tenía "derrames por sus partes bajas", lo que obligaba a las damas de su séquito a portar siempre "lienzos" a modo de compresas, para secar dichos derrames. Según Pedro el Monje, cronista del siglo XVI, estas pérdidas eran consecuencia de "una úlcera secreta, que el trabajo y la agitación del caballo le habían causado en la Guerra de Granada. Su valor le causó el mal, su pudor lo mantuvo, y no habiendo querido exponerlo jamás a las manos y miradas de los Físicos de la Corte le acompañó en su muerte".

Otro importante autor, historiador del XVII, pero experto en el XVI, el célebre Padre Mariana, se refiere a la misma dolencia de la Reina, como "cierta enfermedad fea, prolixa, e incurable, que tuvo a lo postrero de su vida". Y un tercer historiador, Comenge y Ferrer, matiza sobre esta patología, escribiendo que "había fístula en las partes vergoñosas, e cáncer que se le engendró en su natura".

Meditando sobre estos datos podría elaborarse un juicio diagnóstico actual que se centrara en un cáncer del tracto genital, con posible localización, primaria o secundaria, de recto, vulva o útero.

En su perenme nomadismo, su etapa final, desde Segovia, termina en la ciudad de Medina del Campo, en una casona-palaciega, sita en el rincón norte de la Plaza Mayor, donde consumía tristemente su vida, su hija Juana, entre delirios amasados por la esquizofrenia y la infidelidad conyugal.

A mediodía del 26 de Noviembre de 1504, sobreviene la muerte de esta ejemplar Reina, recién cumplidos los 53 años. El óbito no acontecido en el real castillo de la Mota (Figura 12), como por reiterado error histórico, se ha señalado en diferentes crónicas, sino en la Casa-Palacio referida anteriormente, adonde había llegado para dar compañía a su hija Juana, resultando que esta pobre mujer, a la que dio vida 25 años antes, en el amanecer de un dorado otoño toledano, despedía con cariño y locura a su madre, en su tránsito final hacia el Dios que acompañó las difíciles etapas de su vida.

**Figura 12.** Real castillo de la Mota, lugar dónde la Reina Isabel acompaño a su hija Juana en su reclusión

Isabel, con su muerte en Medina del Campo, domeñó al destino, dejando para la Historia su profundo "Castellanismo", al nacer y al morir en el cogollo de la vieja tierra castellana. Coherencia, vital, se llama esta figura.

Tres veces Reina; de Castilla, León y Aragón, ordena en su testamento que, tras morir, "se la vista con el hábito pobre de San Francisco, y sus restos sean enterrados en el Convento de San Francisco de Granada".

Atendiendo sus últimos deseos, su cadáver llega a la Ciudad de Granada el 18 de Diciembre de 1504, tras veintidós días de viaje por los difíciles caminos que atravesaban las ciudades de Arévalo, Ávila, Toledo y Jaén, en donde el pueblo llano rendía a su Reina, cumplido homenaje postumo de cariño y respeto.

Con los años, su nieto el todopoderoso Emperador Carlos V, dispuso que sus restos fueran trasladados, junto a los de su esposo Fernando, a la Capilla Real de la Catedral de Granada (Figura 13), desde el Convento de San Francisco, el 10 de Noviembre de 1521.

Junto a los Reyes Católicos, reposa otra pareja Real, la formada por su hija Juana, su yerno Felipe y un pequeño Infante. La Cripta acoge a todos ellos con perenne presencia viva de la inmortalidad de los Reyes de Castilla y Aragón. Junto a la custodia de estas cenizas se guarda una de las más importantes páginas de la Historia de España (Figura 14).

**Figura 13.** Sepulcro de los Reyes Católicos en la Catedral de Granada

**Figura 14.** Estatua homenaje a la Reina Isabel La Católica

**BIBLIOGRAFÍA**


1. Arribas Martín, M.A. - "Agnodice: mujer.Médica", Noticias Médicas: 3748-III-2000.
2. Becerro de Bengoa, C. - Episodios obstétricos de Isabel la católica (Aportaciñon bibliográfica especial para este trabajo).
3. Cruz y Hermida, J. - "Nacer en la casa. Una página de la Historia de la Obstetricia", Toko-Gine. Pract. 540. 1995.
4. Cruz y Hermida, J. - "La operación Cesárea a través de la Historia. Editorial SIGLO. Madrid 2002.
5. Cruz y Hermida, J. - "La figura de la Comadrona a través de la Historia. (Reyes y Reinas nacieron en las manos de grandes Comadronas". R. SURGERE, AÑO XIII-II. 1971.
6. Cruz y Hermida, J. - "Embarazos, partos y abortos de la Reina Isabel la Católica. Sus Médicos y parteras"; Conferencia en la Academia de la Hispanidad (Coleg. Médicos. Madrid, 26-IV-04).
7. Cruz y Hermida, J. - "Elvira Morera, última Comadrona de la Reina de España" (en "Matronas en la Historia"; Bol. Inform. de la SEGO. IX-2004).
8. Cruz y Hermida, J. "Las Natronas en la Historia". (Desde la mitología hasta nuestros días)". Ed. Habe, Madrid 2007.
9. Gargantilla Madera, P.- "Las comadronas, una profesión muy femenina"; Rev. Noticias Médicas nº 3744, II. 2004.
10. Fernández Álvarez, M.- "Juana La Loca. La cautiva de Tordesillas", Edit. Espasa-Calpe. Madrid 2000.
11. Fernández Álvarez, M.- "Isabel la Católica (biografía y memorias)"; Espasa Forum. Edit. Espasa-Calpe. Madrid 2003.
12. Junceda Avello, E. - "Ginecología y vida íntima de las Reinas de España (Tomo I). Edit. Temas de Hoy, S.A. Madrid 1991.
13. Marina de J. - Historia General de España (aumentada por el Conde de Toreno). Edit. Ofic. del Establecimiento Central. Madrid 1841.
14. Sánchez Arcas y Balagueró, L. - "Comadronas y mujeres de la Escuela de Salerno" Rev. Medicina de Madrid. Año II, vol. II, nº 12. 1968.
15. Sánchez Arcas y Balagueró, L. - "Galería de Comadronas célebres de la antigüedad". Rev. Medicina de Madrid. Año II. Vol. II, XII. 1968.
16. Suárez Fernández, L. - Isabel la Católica. Edit. ABC, S.L. (Edic. Folio. 2004).
17. Sevilla lozano, J. - "Aspectos médicos de la Reina Isabel la Católica" (del Libro "Historia de la Medicina y Humanismo Médico)". Edit. Centro Cultural de la Villa de Madrid. Marzo 2004.
18. Towier, J. y Bramall, J. - "Comadronas en la Historia y en la Sociedad" Editorial Masson. Barcelona 1997.
19. Usandizaga Soraluce, M. - Historia de la Obstetricia y Ginecología Española. Edit. Casa Salud Valdecilla. Santander 1944.